©Akademie d. Wissenschaften Wien; download unter www.biologiezentrum.at

Der Schlingact und seine Beziehungen zum Kehlkopfe

von

Dr. **Leopold Réthi** in Wien.

(Mit 22 Textfiguren.)

(Die mitgetheilten Thierversuche sind im physiologischen Institute der Wiener Universität ausgeführt worden.)

I. Verhalten des Kehldeckels während des Schlingactes.

Nach dem Vorgange von Heuermann[1] und Magendie[2] hat man früher den Schlingact in drei Stadien zerlegt und den Bissen im ersten Stadium durch die Function der Zunge bis hinter die Gaumenbögen, im zweiten in den unteren Theil des Rachens und im dritten durch den Ösophagus in den Magen gelangen lassen. — Später hat man nach Moura[3] und Arloing[4] zwei Acte angenommen, von denen sich der erste in der Mundrachenhöhle und der zweite in der Speiseröhre abspielen sollte und schliesslich haben Kronecker und Falk[5] den Schluckvorgang als eine Bewegung „in einem Acte" erkannt.

Der Mechanismus des Schlingactes wird in folgender Weise beschrieben: Die Schluckmasse wird auf der Mitte der Zunge gesammelt und, indem der Ausgang nach vorne durch den Druck

---

[1] Heuermann, Physiologie, 1753.

[2] Magendie, Précis élémentaire de physiologie, 1825.

[3] Moura, Journal de l'anatomie et de la physiologie, 1867.

[4] Arloing, Dictionnaire encyclopédique des sc. méd., 1881.

[5] Kronecker und Falk, Über den Mechanismus der Schluckbewegung. Du Bois-Reymond's Arch., 1880, S. 296.

©Akademie d. Wissenschaften Wien; download unter www.biologiezentrum.at

der Zungenspitze an den Gaumen abgesperrt wird, durch die Contraction des M. mylohyoideus (Meltzer)[1] nach hinten verdrängt. Nun muss einerseits der Zugang zu den Choanen und andererseits zum Larynx verschlossen werden; der Abschluss gegen das Cavum pharyngo-nasale kommt durch das Gaumensegel, die hinteren Gaumenbögen, die Constrictoren des Rachens und die Plica salpingo-pharyngea zu Stande. Die Hebung des weichen Gaumens geschieht nicht passiv durch den Bissen, sondern nach den Versuchen von Maissiat, Bidder, Schuh, Fiaux, Gentzen u. A. activ durch die Contraction des M. levator palati mollis. Bezüglich der Function der Mm. palato-pharyngei haben Dzondy und Gerdy nachgewiesen, dass der Bissen über dieselben, wie über eine schiefe Ebene hinweggleitet.

Brücke[2] analysirt die beim Abschluss des Nasenrachenraumes in Betracht kommende Muskelaction folgendermassen: Durch die Contraction des M. levator palati mollis wird das Velum nach oben und hinten gehoben; die Mm. palato-pharyngei sind insoferne seine Antagonisten, als sie den Gaumen nach abwärts ziehen; sie haben aber auch eine gleichsinnig wirkende Componente, nämlich von vorne nach hinten; da jedoch der Levator stärker ist, so wird der entgegenwirkende Zug nach abwärts sofort aufgehoben und es bleibt die nach hinten wirkende Componente zurück, durch die das Gaumensegel gegen die Rückwand des Pharynx gehoben wird.

Der weiche Gaumen braucht aber nicht einmal den ganzen Weg bis zur hinteren Rachenwand zurückzulegen, denn es entsteht durch die Contraction des M. Constrictor pharyngis superior an der Rückwand des Rachens der Passavant'sche Wulst, nach Zaufal[3] unter normalen Verhältnissen nur eine gleichmässige Vorwölbung und indem der Bogen, den der Schlundschnürer bis zum Hamulus pterygoideus beschreibt, abgeflacht wird, erreicht die Gaumenklappe leichter die hintere Pharynxwand.

Durch die Spannung der hinteren Gaumenbögen werden auch die Ränder des weichen Gaumens gespannt und das Um-

---

[1] Meltzer, Die Bedeutung des Mylohyoideus für den ersten Act der Schluckbewegung. Du Bois-Reymond's Ach., 1880, S. 299.

[2] Brücke, Vorlesungen über Physiologie. Wien, Braumüller.

[3] Zaufal, Arch. f. Ohrenheilkunde, XV.

©Akademie d. Wissenschaften Wien; download unter www.biologiezentrum.at

schlagen derselben gegen den Nasenrachenraum hin verhindert — Fiaux;[1] die Plicae salpingo-pharyngeae rücken gegen die Mittellinie vor und bilden einen spitzen Bogen, in den sich der Wulst des M. azygos uvulae hineinlegt — Zaufal. Nun wird die Zungenwurzel nach hinten und unten gezogen, der Kehlkopf gehoben und verschlossen, die Schluckmasse unter hohen Druck gestellt und wie durch einen Spritzenstempel nach der Seite des geringsten Widerstandes, d. h. durch den Oesophagus bis zum Magen hinabgespritzt, bevor sich die peristaltische Bewegung des Pharynx und Oesophagus geltend machen — Kronecker, Falk und Meltzer.

Vom Kehlkopfe sagt Czermak,[2] dass sich „die Arytaenoidknorpel und die Processus vocales fest aneinanderdrücken und so auch die Ränder der wahren Stimmbänder zur gegenseitigen Berührung bringen, dass sich die falschen Stimmbänder bis zum Verschwinden der Ventriculi Morgagni an die wahren anschmiegen, indem sie sich zugleich gegenseitig nähern, dass die Epiglottis mit ihrem nach innen noch convexer vorspringend gemachten Wulst von vorne nach hinten fortschreitend auf die geschlossene Glottis fest aufgedrückt wird und dass das Herabdrücken der Epiglottis nicht passiv geschieht, etwa durch den Zungengrund, sondern gewiss wesentlich activ durch die eigenen Muskeln der Epiglottis."

Ebenso hält Wundt[3] die Bewegung der Epiglottis nach abwärts auf den Kehlkopfeingang für eine active. „Nachdem die Heber des Gaumensegels," heisst es da, „dasselbe nach oben gezogen und gespannt und den Zugang zur Nasenhöhle geschlossen haben, nähert sich der Kehlkopf dem Zungenbein und wird mit dem Zungenbein nach vorne und oben gegen den Unterkiefer gezogen. Der Eingang zum Kehlkopfe wird durch den Kehldeckel infolge der Contraction der an letzterem befestigten Muskeln verschlossen.. Durch den vorderen Bauch des Digastricus, den Geniohyoideus und Mylohyoideus wird, während der Unterkiefer durch die Contraction der Kaumusculatur fixirt

[1] Fiaux, Recherches expérimentales sur le mécanisme de la deglutition. Paris, 1875.

Czermak, Molesch. Unters., 1862, VIII., S. 489.

[3] Wundt, Lehrbuch der Physiologie des Menschen. Erlangen, 1873.

©Akademie d. Wissenschaften Wien; download unter www.biologiezentrum.at

wird, das Zungenbein nebst dem Kehlkopf nach oben gezogen; durch den Hyothyreoideus wird noch weiter der Kehlkopf dem Zungenbein genähert und endlich durch die Thyreo- und Aryepiglottici der Kehlkopfeingang geschlossen".

Über die Thätigkeit der Muskeln des Kehlkopfeinganges sagt Brücke, dass „der Weg in den Kehlkopf dadurch verschlossen wird, dass sich der Kehldeckel herabneigt, indem sich zugleich die Zungenwurzel nach hinten und unten senkt und so schon den Kehldeckel gegen den Kehlkopfeingang hindrängt.. Wenn man den oberen Ansatz des Arytaenoideus obliquus verfolgt, so findet man, dass ein Theil seiner Fasern sich über den Rand des Arytaenoidknorpels fortsetzt und im Lig. aryepiglotticum zur Epiglottis geht, und also, wenn er sich zusammenzieht, die Epiglottis auf die Arytaenoidknorpel herunterzieht. Die Obliqui und die beiden aryepiglottischen Muskeln kann man zusammen als eine Schlinge ansehen, in welche die Arytaenoidknorpel und die Epiglottis eingeschaltet sind; zieht sich diese Schlinge zusammen, so schliesst sie den ganzen Kehlkopf zu, indem sie die beiden Arytaenoidknorpel einander nähert und den Kehldeckel auf die Arytaenoidknorpel herunterzieht. Diese Schlinge bildet eine Art von Sphincter für den Kehlkopf."

Hermann[1] sagt: „Zungenbein und Kehlkopf werden einander genähert (M. thyreohyoideus) und beide stark nach vorne und oben gezogen (Genio- und Mylohyoideus, Digastricus anticus; der Unterkiefer, der durch die Kaumuskeln angezogen ist, bildet den festen Halt). Hiedurch wird die Zungenwurzel nach hinten umgebogen und sammt der Epiglottis auf den Kehlkopfeingang gedrückt.... Auch bei fehlender Epiglottis kann die Zungenwurzel den Kehlkopfeingang, wenn auch weniger sicher, schliessen."

S. Meyer[2] spricht sich folgendermassen aus: „Früher hegte man die Ansicht, dass die Epiglottis von dem andrängenden Bissen selbst auf die obere Öffnung des Kehlkopfes herabgedrückt wird. Von dieser Anschauung aber ist man vollständig zurückgekommen, seitdem man erfahren hat, dass der Kehldeckel bereits

[1] Hermann, Grundriss der Physiologie des Menschen. 1882.

[2] S. Meyer, Im Handbuch der Physiologie von Hermann. 1881 V. Bd. S. 419.

©Akademie d. Wissenschaften Wien; download unter www.biologiezentrum.at

seine für den Schutz des Kehlkopfeinganges passende Stellung eingenommen hat, ehe der Bissen soweit vorgerückt ist, um denselben niederdrücken zu können. Für den Verschluss der oberen Kehlkopföffnung ist aber ganz besonders wichtig die Thätigkeit der Mm. geniohyoidei, mylohyoidei und des vorderen Bauches des Digastricus, welche den Kehlkopf sammt dem Zungenbein nach vorne und oben ziehen und die Contraction des M. hyothyreoideus, der den Kehlkopfeingang an das Zungenbein anzieht. Mit diesen Bewegungen combinirt sich dann eine Rückwärtsbewegung der Zunge, wodurch sich deren Basis zum Theil über den Kehlkopfeingang legen kann. Ausserdem aber wendet sich noch die Epiglottis infolge der Bewegung der Zungenbasis, zwischen der und dem Kehlkopfeingang sie gelegen ist, nach dem letzteren hin."

Nach Kronecker und Meltzer[1] „bewirkt die Contraction der M. hyoglossi, dass die freie Fläche der Zungenwurzel, die in der Ruhelage nach oben und hinten gerichtet ist, jetzt nach hinten und unten sich auf den Kehldeckel legt und diesen schon mechanisch verschliesst."

Luschka[2] sagt: „die deprimirte Stellung des Kehldeckels beruht jedoch nicht oder jedenfalls nur zum kleinsten Theil auf einem activen Vorgange, sondern darauf, dass einerseits das Ende des nach hinten gezogenen Rückens der Zunge auf die ihm zugekehrte Seite des Kehldeckels dicht sich auflegt und andererseits der Kehlkopf gegen die untere Seite der Epiglottis emporgehoben wird. So sehr man darnach geneigt sein könnte, die bezeichnete Stellung des Kehldeckels als eine unerlässliche Bedingung für die normale Weiterbeförderung der Schlingsubstanz zu betrachten, hat doch die Erfahrung den Nachweis geliefert, dass der Verschluss des Ostium pharyngeum laryngis durch die Epiglottis nicht absolut nothwendig ist, um das Eindringen von Schlingsubstanz in die Luftwege zu verhindern, indem dies auch durch die gegenseitige Annäherung der Seitenwände des Vestibulum laryngis,

---

[1] Kronecker und Meltzer, Der Schluckmechanismus, seine Erregung und seine Hemmung. Du Bois-Reymond's Archiv, 1883, Supplementband, S. 328—362.

[2] Luschka, Der Kehlkopf des Menschen. Tübingen, 1871.

©Akademie d. Wissenschaften Wien; download unter www.biologiezentrum.at

also der Plicae aryepiglotticae und der Cartil. arytaenoideae vereitelt werden kann."

Passavant[1] hingegen meint: „Die Annahme, dass die Zunge eine Bewegung nach hinten und unten macht, um sich dem Kehldeckel zu nähern und ihn niederzudrücken, hat schon desshalb viel Unwahrscheinliches, weil sie daselbst dem Bissen im Wege stehen würde, weil nach Analogie mit Thieren, bei denen der Kehldeckel zumeist hinter dem Gaumensegel und oft weit hoch steht, die Zunge erstens das Gaumensegel zusammendrücken würde, den Kehldeckel gar nicht erreichen und niederdrücken kann und die Öffnung zum Schlund verdecken und das Vordringen des Bissens unmöglich machen würde. Es wird der Kehlkopf unter die Zunge gezogen und gegen dieselbe angedrückt." Die Zunge drückt die Epiglottis nicht direct, sondern vermittelst des Fettpolsters auf den Kehlkopf nieder, das zwischen dieser und dem Zungenbein liegt. Passavant kommt zu folgendem Resumé: „Der Kehlkopf wird bis zum Zungenbein gehoben, welches letztere ebenfalls etwas gehoben wird; dadurch entsteht Zusammendrückung des Fettpolsters in der Richtung von oben nach unten so, dass dieses den Kehldeckel nach dem oberen Kehlkopfraum zu niederdrückt. Die aryepiglottischen Falten legen sich an die hintere Seite des Kehldeckels an; gleichzeitig Verengerung des oberen Kehlkopfraumes bis zur Berührung der Stimm- und Taschenbänder, sowie Zusammentreten der Giesskannenknorpel; Vorziehen des Kehlkopfes und Zungenbeins unter die Zunge, Umbiegen der Zungenwurzel nach unten und vorne, so dass der Kehldeckel in die nach vorne verzogenen Zungen-Kehldeckelgruben unter die Zunge zu liegen kommt; Andrücken des Fettpolsters gegen die Zungenwurzel, wodurch das Fettpolster mit dem Kehldeckel wie ein Charnierstopfen bis auf den Boden des oberen Kehlkopfraumes eingetrieben wird." Dass der Kehldeckel auf den Boden des oberen Kehlkopfraumes zu liegen kommt, wird dadurch bewiesen, dass sich nach den von Passavant erwähnten Versuchen von M. Schmidt ein auf dem Epiglottiswulst angebrachter querer Tuschestrich an den Taschen-

[1] G. Passavant, Wie kommt der Verschluss des Kehlkopfes des Menschen beim Schlucken zu Stande? Arch. f. pathol. Anat., 1886, CIV, S. 444—489.

©Akademie d. Wissenschaften Wien; download unter www.biologiezentrum.at

bändern abdrückt. Höher oben gemachte Striche zeichnen sich nicht ab.

Dass der Verschluss des Kehlkopfes beim Schlingacte nicht einzig und allein durch die Epiglottis zu Stande kommt, erhellt schon aus einer Reihe älterer Versuche. Magendie[1] exstirpirte bei Hunden die Epiglottis und fand, dass dieselbe nicht unerlässlich sei für den normalen Ablauf des Schlingactes. Longet's[2] Versuche haben ergeben, dass Hunde nach Ausschneidung des Kehldeckels feste Körper noch normal schlucken können, dass aber das Verschlucken von Flüssigkeiten krampfhaften Husten in seinem Gefolge hat.

Walton[3] bestätigt jedoch die Angabe Magendie's, wonach das Fehlen der Epiglottis das Schlucken von Flüssigkeiten gar nicht beeinträchtigt, und sei dies der Fall, so ist nicht nur die Epiglottis entfernt, sondern sind auch andere Theile verletzt worden. Nach ihm liegt die Hauptbedeutung der Epiglottis in der Betheiligung an der Stimmbildung. Auch Scanes Spicer[4] hat gefunden, dass die Epiglottis bei der Deglutition keine Rolle spiele, sondern dazu diene, die Intensität, Tonfarbe und Qualität der Stimme zu modificiren.

Schiff[5] exstirpirte ebenfalls den Kehldeckel, jedoch nicht durch eine Wunde aussen am Halse, sondern vom Munde aus, indem er ihn dicht über dem Rande des Schildknorpels abtrug; und auch er fand, dass das Schlucken von festen Körpern dadurch nicht beeinträchtigt wird, dass jedoch beim Schlucken von Flüssigkeiten höchstens ein geringer und nicht krampfhafter Husten entsteht. Er liess mit Tinte gefärbtes Zuckerwasser trinken und sah, dass die hinterste Partie der Zunge und der Kehldeckel nicht gefärbt waren; nachträglich zeigte sich aber in

---

[1] Magendie, Mém. sur l'usage de l'epiglotte dans la déglutition. Paris, 1813.

[2] Longet, Recherches expérim. sur les fonctions de l'epiglotte et sur l'agents de l'occlusion de la glotte dans la déglutition, le vomissement et la rumination. Paris. Traité de physiol., 1841 und 1861.

[3] Walton, The functions of the epiglottis in deglutition and phonation. Journal of physiol., I., 303—320.

[4] Scanes Spicer, On the functions of the uvula and epiglottis. Brit. med. Journ., 1888, 17. März.

[5] Schiff, In Molesch. Unters., 1865, IX., S. 321.

©Akademie d. Wissenschaften Wien; download unter www.biologiezentrum.at

der Furche der Anheftungsstelle der Epiglottis eine schwarze Färbung, weil kleine Flüssigkeitsmengen an dieser Stelle hinabgeflossen waren. Er sagt daher, dass sich Flüssigkeiten im normalen Zustande in der Furche zwischen Zunge und dem hintersten Theile der oberen Kehldeckelfläche ansammeln und allmählig in den sinus pyriformis ergiessen, wo sie durch die Berührung wieder einen Schlingact auslösen, durch den sie entfernt werden.

Es ist auch durch klinische Beobachtungen erwiesen, dass der Schlingact auch bei vollkommenem Verluste der Epiglottis infolge von syphilitischen Zerstörungen und angeborenem Mangel ganz ungestört vor sich gehen kann und dann wissen wir, dass der Kehldeckel bei Thieren, die Säugethiere ausgenommen, häufig ganz fehlt — Joh. Müller.[1]

Corbett[2] nimmt zwei verschiedene Arten des Schluckens an, eine beim Schlucken von Bissen und eine andere beim ruhigen Trinken und Saugen; beim Trinken fliesst die Flüssigkeit unter leisen Muskelbewegungen in zwei Strömen, die durch die sich herabsenkende Uvula von einander getrennt werden, beiderseits von der Epiglottis und den aryepiglottischen Falten hinab. Beim hastigen Schlucken von Flüssigkeiten geht der Schlingact in ähnlicher Weise vor sich, wie bei festen Bissen.

Nach Krishaber[3] geht der Bissen auf der einen oder anderen Seite neben der Epiglottis vorbei, seltener über dieselbe hinweg.

Auch M. Schmidt[4] meint, dass Flüssigkeiten und Bissen, wenn sie nicht sehr gross und hart sind, rechts und links von der Epiglottis durch die Fossa navicularis ihren Weg nehmen; „die Epiglottis würde dann eine Art Abweisstein vorstellen, allerdings einen nicht allzuschwer zu überwindenden, wenn sie ihre gewöhnliche Gestalt behielte; sie wird aber röhrenartig nach hinten

---

[1] Joh. Müller, Handbuch der Physiologie des Menschen. 1844, Bd. I, S. 412.

[2] Corbett, On the deglutition of alimentary fluids. Brit. med. Journ., 1860, Juli.

[3] Krishaber, Expériences antolaryngoscopiques pour étudier le mécanisme de la déglutition. Comptes rendus, 1865, II., p. 52.

[4] M. Schmidt, Die Kehlkopfschwindsucht und ihre Behandlung nach praktischen Beobachtungen. Deutsches Arch. f. klin. Medicin. 1880, Bd. 26.

©Akademie d. Wissenschaften Wien; download unter www.biologiezentrum.at

zusammengefaltet", d. h. die Epiglottis steht aufrecht und die Ränder derselben werden durch die aryepiglottischen Muskeln heruntergezogen, so dass sie eingerollt wird.

Moura[1] gibt an, dass zum Verschluss des Kehlkopfeinganges das vordere angewachsene Drittel der Epiglottis genügt und dieser Theil auch beim Menschen erhalten bleiben muss, wenn der Schlingact ungestört zu Stande kommen soll. Beim Hunde seien die Verhältnisse anders und der Verschluss des Kehlkopfes komme da auch ohne Kehldeckel zu Stande.

Bevor ich auf die Beschreibung der Versuche übergehe, soll noch kurz das anatomische Verhalten der Kehldeckelmuskeln erwähnt werden; nach Henle[2] ist „der Thyreoaryepiglotticus ein glatter, dünner, sehr variabler, paariger, von nicht ganz symmetrischen, aus vielen vereinzelten Bündeln bestehender Muskel. Die Grundlage desselben bildet ein in aufwärts convexem Bogen von der Platte der Cart. thyreoidea, an der lateralen Kante der Cart. arytaenoidea seiner Seite vorüber, zum Processus muscularis der Cart. arytaenoidea der entgegengesetzten Seite verlaufender Muskelstreif. Nach Art eines Hosenträgers sind die gleichnamigen Muskeln beider Seiten mit den hinteren Anheftungen gekreuzt, indess die vorderen auf ihrer Seite bleiben. Vom vorderen, wie vom hinteren Endpunkt des Bogens strahlen Fasern aufwärts in die Plica aryepiglottica und an den Rand der Epiglottis aus.... Den wesentlichen Bestandtheil bildet ein.. in der halben Höhe der Cart. arytaenoidea an deren lateralen Rand straff angeheftetes bogenförmiges Bündel, welches mit dem vorderen Ende im Winkel der Cart. thyreoidea, mit dem hinteren Ende am Processus muscularis der Cart. arytaenoidea der entgegengesetzten Seite sich befestigt. Zugleich mit dem hinteren Ende und über demselben entspringen vom Processus muscularis der Cart. arytaenoidea zarte Bündelchen, die sich an den hinteren Rand der Cart. corniculata der entgegengesetzten Seite festsetzen; ferner einige steiler aufsteigende und über die Spitze der Cart. arytaenoidea der entgegengesetzten Seite hinweg in die Plica aryepiglottica

[1] Moura, Mém. sur l'acte de la déglutition. Journ. de l'anat. et de la physiol., 1866, XII., I., p. 214 und L'acte de déglut., son mécanisme. Paris, 1867.

[2] Henle, Handbuch der systematischen Anatomie des Menschen.

©Akademie d. Wissenschaften Wien; download unter www.biologiezentrum.at

ausstrahlende Bündel. Zugleich mit dem vorderen Ende jenes Muskelbogens und über demselben entspringen im Winkel der Cart. thyreoidea Bündel, welche ebenfalls steiler aufsteigen, um theils an die Cart. epiglottica zu treten, theils in der Plica ary-epiglottica sich zu verlieren."

Diese Muskelzüge können aber verschieden stark ausgebildet sein, sich auf einzelne Bündel reduciren und sogar vollständig fehlen. Selten finden sich Muskelbündel, welche von der Cart. thyreoidea neben dem Lig. thyreo-epiglotticum vor der Insertion des arcus pharyngo-epiglotticus fast vertical zum Kehldeckel treten.

Beim Kaninchen zählt zu den constanten Befunden der M. glosso-epiglotticus, der als abgelöstes Bündel des M. thyreo-hyoideus betrachtet werden kann; ferner der M. hyo-epiglotticus, der am Zungenbein entspringt, und sich an der Zungenfläche der Epiglottis inserirt.

Als Versuchsobjecte dienten Kaninchen und Hunde, zusammen 43 an der Zahl; ich machte aber auch am Menschen mittelst des Laryngoskops Studien über den Schlingact. Die Narkose wurde beim Kaninchen durch Äther, bei Hunden durch Morphiuminjectionen herbeigeführt und der Schlingact entweder durch Reizung des intacten N. laryngeus superior, beziehungsweise nach Bidder und Blumberg[1] des centralen Stumpfes desselben oder durch mechanische Berührung einzelner Rachengebilde, insbesondere des weichen Gaumens ausgelöst.

Wassilieff[2] hat gezeigt, dass beim Kaninchen mechanische Reizung der vorderen centralen Fläche des weichen Gaumens und Berührung hinter dem Velum regelmässig Schlingbewegung hervorruft, dass sich die specifisch-empfindliche Schleimhaut von der Mitte der Tonsille bis zum harten Gaumen in einer Länge von 2 *cm* und einer Breite von 1 *cm* erstreckt und dass nur ein medianer Streif von 1—2 *mm* Breite nicht reflexauslösend ist. Das Verhalten der Epiglottis während des Schlingactes wurde der

[1] Bidder und Blumberg, Du Bois-Reymond's Archiv, 1865.

[2] Wassilieff, Wo wird der Schluckreflex ausgelöst? Zeitschrift für Biologie, N. F., VI., 1., S. 29.

©Akademie d. Wissenschaften Wien; download unter www.biologiezentrum.at

directen Besichtigung unterzogen und ihre Bewegungen durch Beleuchtung mittelst eines Reflectors, wie er bei der Laryngo- und Rhinoskopie gebräuchlich ist, genauer verfolgt.

Versuch 1. Ein mittelgrosses Kaninchen wurde narcotisirt, in der Rückenlage festgebunden, die Weichtheile des Vorderhalses in der Mittellinie zwischen Schildknorpel und Zungenbein durchtrennt und nach beiden Seiten hin zurückgeschoben; dann wurde der N. laryngeus superior der rechten Seite herauspräparirt und auf einen Seidenfaden aufgeladen und die Membrana thyreohyoidea wenige Millimeter rechts von der Mittellinie durch eine 6—8 *mm* grosse, längsverlaufende Wunde eröffnet, so dass man den Rand des Kehldeckels sehen konnte. Durch Reizung des herauspräparirten oberen Kehlkopfnerven wurde der Schlingact ausgelöst und dabei beobachtet, dass der Kehlkopf gegen das Zungenbein gehoben und gleichzeitig der Ring- und Schildknorpel einander genähert wurden, dass jedoch die Epiglottis in aufrechter Stellung vollkommen ruhig blieb.

Bei einem zweiten ebenso angeordneten Versuche und einem dritten, bei dem die Öffnung in der Membrana thyreohyoidea quer angelegt wurde, war das Resultat dasselbe. Bei einem vierten Kaninchen wurde eine Öffnung in einer Länge von nahezu 1·5 *cm* angebracht und auch in diesem Falle war keine Neigung des Kehldeckels nach hinten unten zu sehen, vielmehr wurde er gegen die Öffnung hin gedrängt.

Versuch 2. Auch durch ein in die Cartilago thyreoidea seitlich von der Mittellinie hineingeschnittenes viereckiges Fenster sah man keine Bewegung der Epiglottis, man konnte jedoch die Adduction und Vorwärtsbewegung der Arytaenoidknorpel gut beobachten.

Versuch 3. Bei einem weiteren Versuche wurde nach vorausgeschickter Tracheotomie der linke N. laryngeus superior herauspräparirt, unter dem Ringknorpel eine Öffnung in der vordern Luftröhrenwand angebracht und die Stimmbänder durch Einlegen eines kurzen Holzstiftes auseinandergehalten, so dass man den Wulst und den Rand der Epiglottis, ihre Gefässramificationen und Athembewegungen und nach hinten den unteren freien Rand des Gaumensegels sehen konnte; der Schlingact wurde durch Reizung des oberen Kehlkopfnerven ausgelöst. Hat ja schon Longet[1] gezeigt, dass das Schlucken nicht unmöglich ist, wenn die Glottis — bei Schafen — durch Hereinschieben einer Pincette offen gehalten wird. Die Stimmbänder zucken nach vorne, der Kehldeckel neigt sich nach hinten, passirt den freien Rand des Velum und schnellt sogleich wieder empor.

Bei Wiederholung dieses Versuches an anderen Kaninchen konnte diese Bewegung des Kehldeckels entweder ebenso gut, oder nur zum Theil gesehen werden, insoferne als die Epiglottis mitunter nur bis zum Gaumensegel vorrückte, oder sich gar nicht bewegte, ein anderesmal hingegen für einen Augenblick auf den Kehlkopfeingang legte, um sogleich wieder emporzuschnellen.

[1] Longet, l. c.

©Akademie d. Wissenschaften Wien; download unter www.biologiezentrum.at

Versuch 4. Nach vorgenommener Tracheotomie wurde bei einem grossen Kaninchen ein N. laryngeus superior herauspräparirt, der Oesophagus auf der linken Seite in der Höhe der oberen Luftröhrenknorpel und des Ringknorpels hervorgeholt, angeschnitten und um denselben ein starker Seidenfaden herumgelegt; durch die angebrachte Öffnung wurde ein Glasrohr von 6—7 *mm* Durchmesser nach oben bis zum Rachen vorgeschoben und festgebunden. Durch diesen, ein wenig nach rechts gegen das Kopfende des Thieres gerichteten Glastubus konnten, wenn man den Kehlkopf nach rechts hin verdrängt und um seine Axe rotirt hatte, die Arytaenoidknorpel, ein Theil der laryngealen Fläche der Epiglottis, die Gefässverzweigungen und zwischen ihr und der hinteren Rachenwand das tief herabhängende Gaumensegel gut gesehen werden.

Während eines durch Reizung des N. laryngeus superior reflectorisch ausgelösten Schlingactes sah man, indem man mit dem Tubus der Bewegung des heraufsteigenden Kehlkopfes folgte, dass sich die Epiglottis dem weichen Gaumen näherte und denselben berührte. Bei Wiederholung des Schlingactes rückte die Epiglottis manchesmal unter dem Gaumen hinweg bis an die hintere Rachenwand heran und hatte oft Mühe, an dem freien Rande des Gaumensegels vorbei in die frühere, aufrechte Stellung zu gelangen. Das Verhalten des Kehldeckels wechselte fast bei jedem Schlingacte, indem er sich einmal nur ein wenig nach hinten neigte, ein anderesmal hingegen bis auf den Kehlkopfeingang niedersenkte.

Versuch 5. Dieser Versuch wurde an einem Hunde wiederholt, der Oesophagus in derselben Weise herauspräparirt und ein nahezu 1 *cm* dickes Glasrohr in denselben eingeführt. Da jedoch das Thier durch Eingiessen von Wasser in den Mund und auch, wie dies Fiaux[1] gethan, durch Einspritzen in die Nasenhöhle gar nicht, und durch Reizung des N. laryngeus superior nicht prompt zum Schlucken gebracht werden konnte, so wurde in der Membrana thyreohyoidea links von der Medianlinie eine kleine Öffnung angebracht und der Schlingact durch Berührung des Gaumens mittelst eines kleinen Wattebäuschchens ausgelöst. Man sah durch den Tubus Erweiterung, hierauf Verengerung des Rachens, eine Bewegung der Arytaenoidknorpel nach vorne und ein Herabsenken der Epiglottis auf dieselben.

Nun wurde die Öffnung in der Membrana thyreo-hyoidea auf der linken Seite erweitert, so dass das Bild von hier aus beobachtet werden konnte. Es zeigte sich beim Schlingacte an der hinteren Rachenwand beiderseits von der Mittellinie in der Breite von etwa 1 *cm* eine Ausbuchtung nach hinten und aussen, die später noch eingehender besprochen werden soll.

Die Arytaenoidknorpel wurden adducirt und die Spitzen derselben nach vorne geneigt, während der Kehlkopf heraufstieg, und zwar nicht ganz symmetrisch: etwas weniger auf der operirten Seite. Die zeitliche Aufeinanderfolge der einzelnen Bewegungen konnte beim blossen Besichtigen nicht mit Sicherheit festgestellt werden, sie wurden daher bei späteren Versuchen

[1] Fiaux, l. c.

©Akademie d. Wissenschaften Wien; download unter www.biologiezentrum.at

graphisch aufgenommen. Durch die combinirte Bewegung, nämlich durch das Vorneigen der Spitzen der Arytaenoidknorpel und die Ausbuchtung der hinteren Rachenwand nach hinten und aussen entstand im unteren Theile des Rachens eine Öffnung, durch die man in den Eingang der Speiseröhre hineinsehen konnte. Dann wurde die Insertionsstelle der Epiglottis durch den Zungengrund nach hinten unten gegen den Kehlkopfeingang niedergedrückt, ohne dass von einer Einrollung der Ränder etwas zu sehen gewesen wäre, und indem sich zum Schluss Verengerung des Rachens hinzugesellte, war der Schlingact beendet und die einzelnen Theile kehrten mit grosser Geschwindigkeit in die Ruhelage wieder zurück.

Ein in die Mundhöhle eingeschobener, halbhaselnussgrosser Bissen wurde durch den spontan erfolgenden Schlingact derart auf die linguale Fläche der Epiglottis weiterbefördert, dass er im Vorbeipassiren nur auf den Randtheil derselben zu liegen kam und dann durch die künstliche Öffnung heraustrat, während die Ansatzstelle des Kehldeckels mit dem Zungengrund selbst in unmittelbare Berührung kam. Demnach wurde die Epiglottis durch den Zungengrund und zum Theil durch den vorbeipassirenden Bissen auf den Kehlkopfeingang niedergedrückt.

Nun wurde die Membrana thyreohyoidea links, soweit sie noch nicht vollständig durchtrennt war, und ebenso auch rechts ganz durchschnitten und der Zusammenhang zwischen Epiglottis und Zungenbein beinahe ganz aufgehoben, so dass die Rachenhöhle von vorne vollständig eröffnet war. Das Niederdrücken der Epiglottis durch den sich mit grosser Kraft nach hinten unten umstülpenden Zungengrund erfolgte in derselben Weise wie bisher und dabei trat derselbe durch die künstliche Öffnung über dem Schildknorpel frei heraus, um sich sogleich wieder zu retrahiren.

Schliesslich wurden die aryepiglottischen Falten sammt den aryepiglottischen Muskeln beiderseits durchschnitten und die Epiglottisränder beiderseits nahezu blossgelegt, an der Bewegung der Epiglottis wurde jedoch dadurch nichts geändert, da sie beim Schlingact durch den sie erreichenden Zungengrund ebenso niedergedrückt wurde, wie vorher.

Versuch 6. Bei einem anderen Hunde, dessen Membrana thyreohyoidea sich durch beträchtliche Höhe auszeichnete, wurde der Versuch wiederholt. Die Ausbuchtung beim Schlucken am Eingange des Oesophagus war auch hier deutlich zu sehen, der Zungengrund trat auch hier energisch nach hinten unten, erreichte jedoch die Epiglottis beim aufgebundenen Thier nicht; die Epiglottis blieb aufrecht stehen oder stieg vielmehr gleichzeitig mit der geringen Hebung des Larynx ein wenig nach vorne; von einer Bewegung nach hinten unten war nichts zu sehen und ebensowenig etwas von einer Einrollung der Ränder. Ein Bissen wurde durch die Zunge gegen die obere Fläche der Epiglottis geschoben und dadurch diese etwas niedergedrückt, bis er durch die künstliche Öffnung herausgetreten war. Vollständige Durchtrennung der Membrana thyreo-hyoidea und der aryepiglottischen Falten änderte auch in diesem Falle gar nichts an dem Verhalten der Epiglottis während des Schlingactes.

©Akademie d. Wissenschaften Wien; download unter www.biologiezentrum.at

Weitere, die Bewegung der Epiglottis betreffende Studien habe ich am Menschen, zum Theil bei der Autolaryngoskopie gemacht. Ich sah die von Czermak angegebene Berührung der Arytaenoidknorpel, die Annäherung der Taschenbänder und das Herabsenken der Epiglottis auf den Kehlkopfeingang; ferner sah ich, dass der Zungengrund in einem gewissen Stadium des Schlingactes beim Gefühl des Andrückens der Zunge in der Richtung nach hinten und unten, die hintere Rachenwand berührt und im nächsten Momente, wenn man mit dem Druck etwas nachlässt, ein wenig emporsteigt, dass dann die obere Fläche der horizontal liegenden, nur in Folge ihrer natürlichen Krümmung nach beiden Seiten etwas abgedachten und wegen der Spannung der Schleimhaut gelblichen Epiglottis zum Vorschein kommt und der freie Rand derselben von der vorgewölbten hinteren Rachenwand festgehalten wird. Lässt man mit dem Fixiren des Schlingactes und der Gebilde im Inneren des Halses allmählig ganz nach, so sieht man, wie die hintere Rachenwand — nachdem die Constrictoren erschlafft sind — zurückweicht, der Kehldeckel emporschnellt, die nach vorne geneigten Arytaenoidknorpel sich von einander entfernen, ihre Spitzen sich aufrichten und der hinteren Rachenwand nähern.

Die von Passavant[1] beschriebenen Versuche von M. Schmidt, denen zufolge sich die an der Epiglottis angebrachten Tuschestriche auf den Taschenbändern abdrücken, fand ich insoferne bestätigt, als sich der quer in der Mitte der Epiglottishöhe angebrachte Strich auf den Taschenbändern markirte; ich sah aber auch, dass sich nicht selten höher oben, nahe dem Kehldeckelrande angebrachte Striche auf den Arytaenoidknorpeln oder vielmehr an der Übergangsstelle in die hintere Fläche derselben und am Epiglottisrande selbst markirte Punkte an der hinteren Rachenwand in Form von kurzen Strichen abdrücken.

Bezüglich der Epiglottis ergab demnach ein Theil der Versuche, dass sie beim Schlingacte aufrecht stehen bleibt; diese negativen Versuche dürfen jedoch angesichts der positiven Resultate nicht verwerthet werden, denn der Ausfall der Bewegung kann einerseits eine Folge der Läsion der Weichtheile des Halses

[1] Passavant, l. c.

©Akademie d. Wissenschaften Wien; download unter www.biologiezentrum.at

sein und in einer Unvollständigkeit des Schlingactes seinen Grund haben und anderseits ist es auch möglich, dass die Bewegung des Zungengrundes und der Epiglottis beim Leerschlucken nicht oder nicht ganz dieselbe ist, wie beim Verschlucken von flüssigen und festen Bissen.

Es können nur jene Fälle verwerthet werden, bei denen constatirt wurde, dass sich die Epiglottis nach hinten unten bewegt und auf den Kehlkopfeingang legt; es konnte constatirt werden, dass sie u. zw. in ihrem unteren, dem Ansatze näher liegenden Theile, vom Zungengrunde niedergedrückt wird, dass aber auch der Randtheil derselben infolge der unmittelbaren Berührung mit dem Bissen und durch den Druck, der die Schluckmasse aus der Mundhöhle weiter befördert, in geringem Masse gegen den Kehlkopfeingang hin bewegt wird. Entfällt der Druck des Zungengrundes aus irgend einem Grunde, so bleibt der Kehldeckel aufrecht stehen, und die aryepiglottischen Muskeln ziehen ihn beim Schlingacte zum Mindesten nicht mit genügender Kraft nach unten.

Zahlreiche Autoren[1] geben jedoch an, dass sich der Kehldeckel bei Lähmung der eigentlichen Kehldeckelmuskeln, des M. thyreo- und Aryepiglotticus, die vom N. laryngeus superior (vielleicht auch vom N. laryngeus inferior) mit motorischen Fasern versehen werden „beim Schlucken nicht über den Kehlkopfeingang legt", sondern „in senkrechter Stellung gegen die Zungenbasis angelehnt, aufrecht stehen bleibt" und dass dann die Speisen bei dem mangelnden Verschlusse um so leichter in den Kehlkopf gelangen können, als die sensiblen Fasern, welche der obere Kehlkopfnerv für die Kehlkopfschleimhaut bis zum Niveau der Stimmbänder führt, ebenfalls gelähmt sind und reflectorisch kein Husten ausgelöst wird. Da jedoch der für das Niederdrücken der Epiglottis in Betracht kommende active Factor nach den geschilderten Versuchen in erster Linie die Zunge ist, so kann, wenn der Kehldeckel bei Lähmung jener Muskeln aufrecht bleibt, diese Lähmung nicht die massgebende Ursache davon sein.

---

[1] Mackenzie, Die Krankheiten des Halses und der Nase, 1880, I. Bd., S. 586. — Eichhorst, Handbuch der speciellen Pathologie und Therapie, 1885, IV. Band, S. 613.

©Akademie d. Wissenschaften Wien; download unter www.biologiezentrum.at

Übrigens habe ich den Eindruck gewonnen, dass es besonders nach Ermüdung des Schluckreflexes häufig zu Abortivformen des Schluckens kommt, bei welchen der ganze Process weniger correct abläuft.

Der Schlingact kann ganz ungestört vor sich gehen, auch wenn ein Theil der Epiglottis fehlt, oder auch wenn sie ganz in Verlust gegangen ist; bei frischen Substanzverlusten jedoch, infolge von Syphilis, Tuberculose u. s. w., tritt häufig Fehlschlucken ein, als dessen Ursache unvollkommener Verschluss des Larynxeinganges durch den Defect der Epiglottis angegeben wird; dieses Fehlschlucken wird nach den geschilderten Versuchen nicht in dem Defecte selbst und in der mangelhaften Überdachung des Kehlkopfes, sondern darin seinen Grund haben, dass die Epiglottis, die zwischen Zunge und Kehlkopf zu liegen kommt, im normalen Zustande vermöge ihrer Schmächtigkeit eine möglichst vollständige Annäherung der betreffenden Theile zulässt, während sie in verdicktem Zustande ein präcises Aneinanderlegen derselben hindert, so dass seitlich von den geschwellten Partien spaltenförmige Communicationen zwischen Rachen und Kehlkopf entstehen, durch welche Speisen und Getränke in den letzteren hineingelangen können.

II. Verhalten der Arytaenoidknorpel und des unteren Rachenabschnittes während des Schlingactes.

In diesem Abschnitte soll das Verhalten der Arytaenoidknorpel und des unteren Theiles des Rachens während des Schlingactes untersucht und vorerst die Durchschneidungsversuche und die behufs Analyse der einzelnen Bewegungen vorgenommenen graphischen Aufnahmen und dann die manometrischen Messungen und die Druckverhältnisse besprochen werden.

Beim Kaninchen und beim Hunde unterscheidet man ebenso wie beim Menschen drei Constrictoren des Pharynx, nur sind bei ersterem einzelne Bündel schwer zu unterscheiden, wenn auch der mittlere Schlundschnürer relativ stark entwickelt ist.[1]

[1] Krause, Die Anatomie des Kaninchens. Leipzig, Engelmann, 1884. — Schneider, Topographische Anatomie des Vorderhalses beim Kaninchen. Berlin, Hirschwald, 1868.

©Akademie d. Wissenschaften Wien; download unter www.biologiezentrum.at

Der M. stylopharyngeus wird von Henle[1] folgendermassen beschrieben: „Er entspringt an der vorderen und medialen Fläche der Wurzel des Griffelfortsatzes, geht nach ab-, median- und etwas vorwärts, breitet sich zugleich in einzelne platte Bündel aus, welche durch die Lücke zwischen Cephalo- und Hyopharyngeus, zum Theil auch zwischen Abtheilungen des M. cephalopharyngeus in die Tiefe dringen. Einzelne enden sogleich in der fibrösen Haut des Pharynx, in der Gegend des Ursprunges des Arcus palato-pharyngeus, die übrigen gehen an der Seitenwand des Pharynx herab und befestigen sich die vordersten am Seitenrand der Epiglottis und am Lig-pharyngo-epiglotticum, die folgenden zu einer dünnen, membranösen Schichte ausgebreitet am Seitentheil des oberen Randes der Cart. thyreoidea."

Auch beim Kaninchen entspringt dieser Muskel an dem mit der Spitze des Proc. jugularis (post.) ossis occipitis beweglich verbundenen, dreikantigen, einige Millimeter langen Proc. styloideus und reicht mit seiner Insertion von der Höhe des Zungenbeins bis zum Niveau des oberen Ringknorpelrandes herab, indem er rückwärts etwa ein Drittel des Rachenumfanges in Form eines breiten Mantels umgreift.

Beim Hunde ist der M. stylopharyngeus nach Ellenberger und Baum[2] „ein ziemlich starker, anfangs rundlicher Muskel, der am Halsrand des dorsalen Endes des Cornu majus des Zungenbeins neben dem M. styloglossus entspringt und gegen die Rücken- und Seitenwand der Rachenhöhle verläuft, unter einem Theil des M. constrictor medius tritt und sich zwischen den Fasern dieses Muskels und denen des pterygo-pharyngeus an der Rücken- und Seitenwand der Rachenhöhle verbreitet."

Dieser Muskel wird vom R. stylopharyngeus des N. glossopharyngeus versorgt. Nach Henle[3] ist der R. communicans N. facialis et glosso-pharyngei wahrscheinlich dazu bestimmt, dem N. Glossopharyngeus motorische Fasern mitzutheilen. Longet und Rüdinger leiten den N. stylopharyngeus von ihm ab. Bekanntlich stammt der N. laryngeus medius beim Kaninchen und Hunde

[1] Henle, l. c.

Ellenberger und Baum, Systematische und topographische Anatomie des Hundes., 1891, Parey, Berlin.

[3] Henle l. c.

©Akademie d. Wissenschaften Wien; download unter www.biologiezentrum.at

aus dem Ramus pharyngeus N. vagi; beim Menschen hingegen bildet der Ramus pharyngeus einen plexus, aus dem ein Zweig als Analogon des N. laryngeus medius hervorgeht. Dieser Nerv versorgt in Gemeinschaft mit dem N. laryngeus superior den M. cricothyreoideus und „sendet wahrscheinlich Zweige an die Pharynxmusculatur" — Exner.[1]

A. Ergebnisse der Nervendurchschneidungen.

Versuch 7. Bei einem narkotisirten Kaninchen wurde die Haut des Vorderhalses in der Mittellinie gespalten, die Mm. sterno-hyoidei beiderseits zurückgeschoben, die Submaxillardrüsen abgebunden und entfernt und beiderseits die Nn. laryngei superiores und nach doppelter Unterbindung der gegen den M. thyreo-hyoideus hin verlaufenden Gefässe die Nn. laryngei medii herauspräparirt.

Reizung des N. laryngeus medius hat jedesmal Contraction des M. crico-thyreoideus und wegen des Übersetzens der Nervenfasern zum M. crico-thyreoideus der anderen Seite — Exner, beiderseits symmetrische Annäherung des Ring- und Schildknorpels zur Folge; dasselbe erfolgt auch bei Reizung des N. laryngeus sup. und überdies wird gewöhnlich auch ein Schlingact ausgelöst. Dann wurde die tiefe Tracheotomie gemacht, die Membrana thyreo-hyoidea der Quere nach durchtrennt, die blutenden Wundränder ligirt und, damit ein freier Einblick in den Kehlkopf gewonnen werde, der vorstehende Rand des Kehldeckels abgetragen.

Man sieht die Respirationsbewegungen des Kehlkopfes und der Stimmbänder, bei Reizung des N. laryngeus superior Adduction des Arytaenoidknorpels auf der Seite des gereizten Nerven und geringe zuckende Bewegungen des Arytaenoidknorpels der anderen Seite. Wird durch die Reizung ein Schlingact ausgelöst, so erfolgt nebst der Contraction des M. crico-thyreoideus und der Annäherung der Cart. cricoidea und Thyreoidea, kräftige Adduction der Stimmbänder, Vornüberneigen der Arytaenoidknorpel und Annäherung der Knorpelspitzen an die vordere Commissur der Glottis. Gleichzeitig oder fast zur selben Zeit entsteht an der hinteren Rachenwand eine Ausbuchtung nach hinten aussen beiderseits von der Medianlinie etwa bis zum hinteren Rande der Schildknorpelplatten, von den Arytaenoidknorpeln bis zum Niveau des Zungenbeins, ganz besonders deutlich aber in der Höhe der Spitzen der Arytaenoidknorpel, so dass sich der obere Theil des Oesophagus während des Schlingactes öffnet und schliesslich folgt allseitige Verengerung des Rachens. In derselben Weise spielt sich der Schlingact ab, wenn er durch Berührung des weichen Gaumens ausgelöst wird.

---

[1] Exner, Die Innervation des Kehlkopfes. Akadem. Sitzungsber. 1884, 89. Bd.

©Akademie d. Wissenschaften Wien; download unter www.biologiezentrum.at

Reizung des N. laryngeus medius ergibt Adduction des Arytaenoidknorpels und in der Höhe der Knorpelspitzen Ausbuchtung der hinteren Rachenwand nach hinten aussen auf der Seite des gereizten Nerven, so dass die Raphe nach der betreffenden Seite beträchtlich hinübergezogen erscheint. Die muldenförmige Excavation scheint circa 0·5 *cm* breit und 1 *cm* hoch und verflacht sich noch weiterhin nach oben. Es soll hier gleich erwähnt werden, dass dieser Versuch bei den meisten Thieren vorausgeschickt wurde, und dass die Erscheinungen constant aufgetreten sind.

Nun wurde ein N. laryngeus medius durchschnitten, wobei der Arytaenoidknorpel eine geringe Zuckung im Sinne der Adduction macht, um sogleich wieder in die frühere Position zurückzukehren; beim Schlingacte sah man dieselbe Contraction des M. crico-thyreoideus, dieselbe Bewegung der Arytaenoidknorpel und der Stimmbänder nach innen, wie bei unversehrtem N. laryngeus medius; die tiefe Ausbuchtung der hinteren Rachenwand in der Höhe der Arytaenoidknorpel zeigte sich jedoch nur auf der nicht operirten Seite, die Raphe rückte von der Mittellinie nach der intacten Seite hinüber und die Excavation der correspondirenden Stelle blieb auf der operirten Seite aus. Höher oben buchtete sich die hintere Rachenwand auch auf dieser Seite aus, wenn auch in etwas geringerem Masse; die Verengerung erfolgte wie beim normalen Schlingact. Wurde das periphere Ende des durchschnittenen N. laryngeus medius gereizt, so trat nebst Adduction des Arytaenoidknorpels die Ausbuchtung der hinteren Rachenwand auf dieser Seite wieder auf.

Nach Durchschneidung des N. laryngeus medius der anderen Seite verblieb die Raphe beim Schlingact in der Mittellinie, die tiefe Excavation im unteren Theile des Rachens entfiel auf beiden Seiten und war nur höher oben theilweise zu sehen, konnte jedoch prompt auf jeder Seite durch Reizung des peripheren Nervenendes hervorgerufen werden.

Durchschneidung des N. laryngeus superior änderte an dem Verhalten des Kehlkopfinneren während des Schlingactes nichts und auch die hintere Rachenwand verhielt sich wie vorher, nur die Contraction des M. crico-thyreoideus entfiel.

Schliesslich wurde der M. crico-thyreoideus von seiner unteren Ansatzstelle am Ringknorpel abgelöst; es änderte sich jedoch beim Schlingacte nichts und weder bei Reizung des laryngeus superior noch des laryngeus medius war eine Bewegung im Inneren des Kehlkopfes vorhanden, bloss die Ausbuchtung der hinteren Pharynxwand war in der Höhe des Arytaenoidknorpels auf der Seite des gereizten peripheren Endes des N. laryngeus medius zu sehen.

In der oben beschriebenen Anordnung wurde der Versuch einige Male und stets mit demselben Resultate wiederholt und auch bei kleinen Thieren und tiefer Narkose waren die Erscheinungen deutlich ausgeprägt, wenn auch häufig der Schling-

©Akademie d. Wissenschaften Wien; download unter www.biologiezentrum.at

act so rasch vor sich ging, dass eine Controle der einzelnen Bewegungen bedeutend erschwert wurde.

Die Einwirkung des Schlingactes auf die Pulsfrequenz und den Einfluss der Reizung und Durchschneidung der Nerven auf die Herzthätigkeit habe ich jetzt nicht in den Kreis meiner Betrachtungen gezogen.

Versuch 8. Ein weiterer Versuch bestand darin, dass bei einem Kaninchen nach Spaltung der Membrana thyreohyoidea beide Nn. laryngei superiores und medii und der N. laryngeus inferior der linken Seite durchschnitten wurde, so dass Cadaverstellung dieses Stimmbandes eintrat. Beim Schlingact blieb das Kehlkopfinnere auf der ganz gelähmten Seite nahezu ganz ruhig und es waren nur kleine Bewegungen zu sehen, vielleicht infolge der Bewegungen des Arytaenoidknorpels der anderen Seite, vielleicht wegen des Übertrittes von Fasern des intacten N. laryngeus recurrens über die Mittellinie; die Erweiterung im unteren Theile des Rachens war nicht vorhanden.

Nach Durchschneidung des zweiten N. laryngeus recurrens blieb das Kehlkopfinnere vollkommen ruhig, die Stimmbänder verharrten auch beim Schlingact in Cadaverstellung und schlossen einen schmalen Spalt zwischen sich ein. Ein Verschluss der Stimmritze kam nicht zustande, im Gegensatze zu Longet,[1] der angibt, dass der Verschluss der Glottis auch dann erfolge, wenn alle Kehlkopfnerven gelähmt sind; er erklärt das Zustandekommen des Verschlusses durch Zusammendrücken der Schildknorpelplatten bei gleichzeitiger Bewegung des Kehlkopfes nach vorne und oben; freilich kannte er den N. laryngeus medius noch nicht, der allein auch noch eine Adduction zu bewirken vermag.

Versuch 9. Weiters wurden bei einem tracheotomirten Kaninchen nach Spaltung der Membrana thyreohyoidea alle sechs Kehlkopfnerven herauspräparirt. Es soll hier eingeschaltet werden, dass in diesem, wie in allen vorhergehenden und nachfolgenden Versuchen beim Kaninchen und Hunde stets Athembewegungen der Stimmbänder vorhanden waren. Diesbezüglich verhält sich nämlich der Kehlkopf des Menschen anders, denn Semon[2] fand, dass die Glottis bei mehr als 80 Procent der Erwachsenen beider Geschlechter während der ruhigen Athmung ein fast oder ganz unbewegliches gleichschenkeliges Dreieck bildet.

Nach Durchschneidung des N. laryngeus recurrens der linken Seite trat, wie erwartet wurde, Medianstellung des Stimmbandes dieser Seite ein, beim Schlingact wurde der intacte Arytaenoidknorpel kräftig adducirt und

---

[1] Longet, l. c.

[2] Semon, On the position of the vocal cords in quiet respiration in man and on the reflex tonus of their abductor muscles. Proceedings of the royal society. 1890., vol. 48, p. 403.

©Akademie d. Wissenschaften Wien; download unter www.biologiezentrum.at

nach vorne geneigt, während die Vorneigung des Arytaenoidknorpels der operirten Seite nur eine minimale war, so dass die Lücke zwischen der hinteren Rachenwand und den Arytaenoidknorpeln, die in den Oesophagus-eingang führende Öffnung asymmetrisch erschien; sie war im sagittalen Durchmesser auf der operirten Seite etwas kleiner, weil sie hier durch die Vorwärtsbewegung des Arytaenoidknorpels nicht vergrössert wurde, wie dies beim normalen Schlingacte der Fall ist und auf der intacten Seite deutlich zu sehen war.

Durchschneidung des N. laryngeus superior der linken Seite ändert nichts an dem vorherigen Bilde, wird jedoch der linke N. laryngeus medius durchschnitten, so entsteht Cadaverstellung, weil die adducirende Wirkung des M. crico-thyreoideus entfällt — Wagner;[1] die hintere Rachenwand buchtet sich beim Schlingact in der Höhe der Arytaenoidknorpel auf der operirten Seite nicht aus und die Raphe wird nach der intacten Seite hinübergezogen.

Nun wird der rechte N. laryngeus inferior durchschnitten, es entsteht Medianstellung des Stimmbandes dieser Seite und der Arytaenoidknorpel bewegt sich beim Schlucken nach innen und hinten, während der Arytaenoidknorpel der anderen Seite ganz unbeweglich bleibt. Die Lücke im unteren Theil des Rachens erscheint nun auch auf dieser Seite im sagittalen Durchmesser geringer.

Nach Durchschneidung des rechten N. laryngeus superior wird die Excursion des Arytaenoidknorpels nach innen und hinten geringer und wird auch der letzte intacte Kehlkopfnerv, der rechte N. laryngeus medius durchschnitten, so entsteht auch hier Cadaverstellung des Stimmbandes; das ganze Kehlkopfinnere bleibt beim Schlingact unbeweglich, die Annäherung des Ring- und Schildknorpels entfällt vollständig und ebenso die muldenförmige Excavation der hinteren Rachenwand im Niveau der Arytaenoidknorpel, die jedoch durch Reizung des peripheren Endes der durchschnittenen N. laryngei medii erzeugt werden kann.

Eine Wiederholung dieses Versuches an Kaninchen und Hunden ergab dieselben Erscheinungen. Es wurden auch noch einige Versuche mit geringen Abweichungen in der Reihenfolge der Durchschneidungen gemacht, aber die Deductionen ergaben dieselben Resultate, wie die eben beschriebenen Versuchskategorien.

Demnach entsteht beim Schlingacte an der hinteren Rachenwand in der Höhe zwischen Zungenbein und Basis der Arytaenoidknorpel constant eine Ausbuchtung, die unten in einer Höhe von $1 - 1 \cdot 5\,cm$ besonders deutlich ausgesprochen ist; der

[1] Wagner, Die Medianstellung des Stimmbandes bei Recurrenslähmung. Virch. Arch., 1890, Folge XI, Bd. X, S. 437.

©Akademie d. Wissenschaften Wien; download unter www.biologiezentrum.at

untere Theil der Ausbuchtung tritt auch bei Reizung des N. laryngeus medius auf, entfällt jedoch nach Durchschneidung desselben beim Schlingacte, während oben der seichtere Theil der Excavation dabei noch zustande kommt. An der Stelle, wo die Ausbuchtung nach Ausschaltung des N. laryngeus medius entfällt, inserirt sich das untere Ende des fächerförmig ausgebreiteten M. stylopharyngeus; dieser Theil des Muskels wird also vom N. laryngeus medius versorgt.

Demnach treten beim Schlingacte nicht nur die Zungen- und Zungenbeinmuskeln in Action, sondern es contrahiren sich nebst den vom N. laryngeus recurrens versorgten Adductoren des Kehlkopfes — ob auch eine nicht zum Ausdruck kommende Anspannung des M. crico-arytaenoideus posticus vorhanden ist, haben wir nicht geprüft — auch der M. crico-thyreoideus und nebst den Constrictoren des Rachens insbesondere auch der M. stylopharyngeus.

Die nun folgenden Versuche wurden gemacht, um die beschriebenen Bewegungen, namentlich die active Erweiterung des Rachens und ihre Beziehungen zur Function der Constrictoren, zum Kehlkopfe und zur Schluckmasse zu studiren. Zur graphischen Aufnahme der Bewegungen einzelner Stellen benützte ich die Marey'sche Schreibkapsel, Tambour enrégistreur und eine mit derselben mittelst eines Gummischlauches in Verbindung stehende Aufnahmskapsel, Tambour récepteur. An der Membran der letzteren war ein 10—15 *cm* langer, nach Bedarf auch längerer Seidenfaden, und an diesem eine Serre-fine befestigt. Letztere bestand aus einem circa 1 *cm* langen, dünnen Hakenpincettchen, dessen federnde Branchen durch Darüberschieben eines Ringes geschlossen werden konnten. Waren die Pincettchen, nachdem man sie in die betreffende Stelle eingehakt hatte, fixirt, so wurde die Aufnahmetrommel auf einem Stativ derart verschoben und festgestellt, dass der Seidenfaden mässig gespannt war und darauf geachtet, dass die Membran der Luftkapsel möglicht senkrecht auf die zu erwartende Bewegungsrichtung der betreffenden Stelle zu liegen komme. Damit der Seidenfaden auch ohne stärkeren Zug gerade bleibe und

©Akademie d. Wissenschaften Wien; download unter www.biologiezentrum.at

störende Knickungen vermieden werden, wurde er tagsvorher befeuchtet, durch geringe Belastung gerade gespannt und in dieser Lage getrocknet.

Der Schreibhebel der Schreibkapsel zeichnete die empfangenen Eindrücke auf einen berussten Kymographioncylinder. Durch einen an dem Seidenfaden ausgeübten Zug wurden die Aufnahmekapseln aufgebläht und der Schreibhebel zeichnete eine Curve nach abwärts; bewegte sich der angehakte Theil gegen die Aufnahmekapsel hin, so retrahirte sich die leichtgespannte Membran und es entstand eine positive Marke. Bei den vorliegenden Versuchen kam die Bewegung der Arytaenoidknorpel und der hinteren Rachenwand, und zwar in der Höhe des Kehlkopfes, vergleichsweise aber auch höher oben, im Niveau des Zungenbeins in Betracht; demnach wurden zwei bis drei in gleicher Anordnung angebrachte Aufnahms- und Schreibkapseln in Anwendung gebracht.

Nun musste auch dafür gesorgt werden, dass zufällige Bewegungen des untersuchten Thieres und die Bewegungen des beim Schlingacte heraufsteigenden Kehlkopfes ausgeschaltet werden. Zu diesem Behufe wurde eine 10 *cm* lange Stahlnadel von 2 *mm*, beim Hunde von 3 *mm* Dicke quer durch die Schildknorpelplatten gestossen und beiderseits mittelst senkrecht gestellter, dicker Messingstäbe, in welche sie fest geschraubt wurden — ebenfalls mittelst Schrauben an dem Operationstische fixirt.

Versuch 10. Behufs graphischer Aufnahme der Bewegungen, welche die Erweiterung im unteren Theile des Rachens bedingen, nämlich der Ausbuchtung der hinteren Pharynxwand nach hinten aussen und der Vorwärtsbewegung der Arytaenoidknorpel wurde bei einem narkotisirten und tracheotomirten Kaninchen ein N. laryngeus superior herauspräparirt, die Membrana thyreo-hyoidea gespalten, die Fixirungsnadel in der Höhe der Taschenbänder nahe der vorderen Commissur durch die Schildknorpelplatten gestossen und ein Pincettchen an die Spitze eines Arytaenoidknorpels gehängt, mit einem zweiten hingegen das Muskelstratum der hinteren Rachenwand auf derselben Seite in der Höhe des Santorinischen Knorpels, seitlich von der Medianlinie durch die Schleimhaut hindurch gefasst. Die Seidenfäden wurden durch Verschieben der Aufnahmskapseln auf dem Stativ mässig gespannt und die Schreibhebel derart gestellt, dass ihre Spitzen möglichst senkrecht übereinander zu stehen kamen.

©Akademie d. Wissenschaften Wien; download unter www.biologiezentrum.at

Beim Schlingacte zeichnete der Schreibhebel des Arytaenoidknorpels auf dem rotirenden Cylinder eine Curve nach oben und der des Pharynx nach unten — Fig. 1, — d. h. es fand an beiden Stellen eine active Bewegung statt, eine Bewegung des Aryknorpels nach vorne und ein Ausweichen der hinteren Rachenwand nach hinten. Der positive Ausschlag war nicht sehr gross, weil der Arytaenoidknorpel durch die primäre Anspannung des Seidenfadens schon an und für sich etwas nach vorne gezogen wurde und aus demselben Grunde war in diesem Falle die der Excavation folgende Zusammenschnürung nicht markirt.

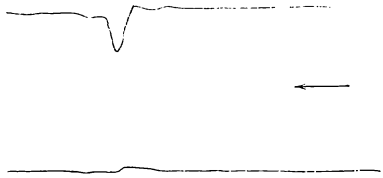

Fig. 1. Schluckmarken des Arytaenoidknorpels (unten) und des unteren Abschnittes der hinteren Rachenwand (oben).

Versuch 11. Wegen der langen Vorbereitung und der langen Dauer des Versuches wurde das Thier zu weiteren Experimenten ungeeignet; wir haben daher in einem zweiten Versuche ein grosses Kaninchen ebenso präparirt, überdies aber den Schildknorpel in der Medianlinie gespalten, beide Platten mit der Nadel durchstochen und nebst einem Arytaenoidknorpel und der hinteren Rachenwand in der Höhe desselben, diese auch in der Höhe des Zungenbeins seitlich von der Medianlinie mit Pincettchen gefasst. Fig. 2. Die unterste Curve mit der Marke nach oben gehört dem Arytaenoidkorpel, die mittlere mit der Marke nach unten und dem nachfolgenden geringen Ausschlag nach oben dem unteren Theile des Rachens und die obere Curve mit der Marke in demselben Sinne wie die vorige dem oberen Theile der hinteren Rachenwand; nur ist da der negative Ausschlag geringer. Um zu ermitteln, welche Bewegung der anderen vorausgeht, liess ich den Cylinder rascher rotiren und es ergab sich, dass die Bewegung der unteren Insertionsstelle des M. stylopharyngeus zumeist der Vorwärtsbewegung der Arytaenoidknorpel vorausging, dann folgte gewöhnlich die Excavation des oberen Theiles der hinteren Rachenwand oder sie trat gleichzeitig mit der unteren Ausbuchtung auf und schliesslich trat die Verengerung des Rachens, die Contraction des mittleren und unteren Schlundschnürers nahezu gleichzeitig auf.

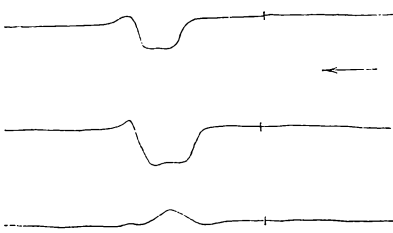

Fig. 2. Schluckmarken des Arytaenoidknorpels (unten) und der hinteren Rachenwand im unteren (Mitte) und oberen Abschnitte (oben).

Beim Hunde, an dem der Versuch in derselben Anordnung gemacht wurde, waren die Curven nicht so rein. Die Thiere

©Akademie d. Wissenschaften Wien; download unter www.biologiezentrum.at

machten oft Nebenbewegungen, so dass Beginn und Ende des Schlingactes nicht immer gut markirt waren. Auch die technischen Schwierigkeiten waren nicht nur wegen der häufig starken Blutungen, sondern namentlich auch wegen der geringen Höhe der Membrana thyreo-hyoidea beim Hunde grösser, so dass nebst dem Schildknorpel auch das Zungenbein gespalten werden musste.

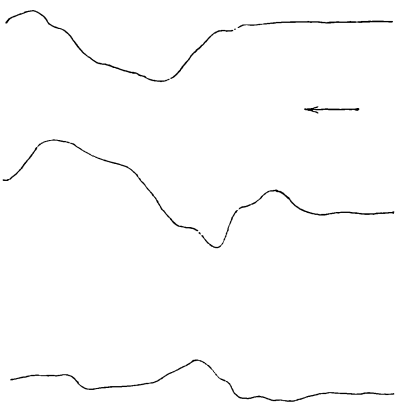

Fig. 3. Schluckmarken des Arytaenoidknorpels (unten) und der hinteren Rachenwand im unteren (Mitte) und oberen Abschnitte (oben).

Auch hier schrieb der Arytaenoidknorpel eine positive und der Rachen an beiden Stellen eine negative Marke mit nachfolgendem positivem Ausschlag. Fig. 3. Die Erweiterung des Rachens trat im unteren Theile zumeist früher auf, als im oberen; mitunter erfolgte sie gleichzeitig an beiden Stellen und nichtselten oben früher als unten. Zuweilen war eine geringe Vorzuckung der Constrictoren des Rachens, eine leichte Erhebung der Curve vor der Excavationsmarke zu sehen. Die Ausbuchtung der hinteren Rachenwand in der Höhe des Kehlkopfes und die Vorwärtsbewegung der Arytaenoidknorpel traten gleichzeitig auf und schliesslich erfolgte die Verengerung des Rachens oben und unten beinahe zur selben Zeit.

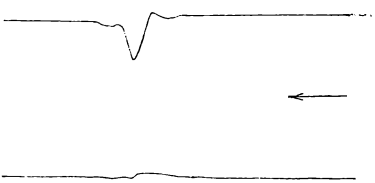

Fig. 4. Schluckmarken des Arytaenoidknorpels (unten) und der hinteren Rachen unten (oben).

Versuch 12. Ein weiterer Versuch bestand darin, dass bei einem ebenso präparirten Kaninchen die Nn. laryngei superiores und medii blossgelegt und vorerst bloss die Spitzen eines Arytaenoidknorpels und der Rachen hinter demselben in die Pincette eingeklemmt wurden, so dass naehzu dieselben Curven aufgenommen wurden wie in Fig. 1 — Fig. 4, und dass dann die Klemme vom Arytaenoidknorpel ausgehängt und an der

©Akademie d. Wissenschaften Wien; download unter www.biologiezentrum.at

hinteren Rachenwand seitlich von der Mittellinie etwas unterhalb vom Niveau des Zungenbeins befestigt wurde. Beim Schlingacte zeichneten beide Stellen eine Marke nach unten, Fig. 5. Der obere Theil der hinteren Rachenwand — in der Figur unten — gab auch einen nachfolgenden geringen Ausschlag nach oben, was bei der Curve des unteren Theiles nicht immer der Fall war.

Nach Durchschneidung des N. laryngeus medius, u. zw. nicht auf der Seite des fixirten Arytaenoidknorpels zeichnete der obere Theil des Rachens dieselbe Marke wie vorher, Fig. 6, während der Ausschlag des

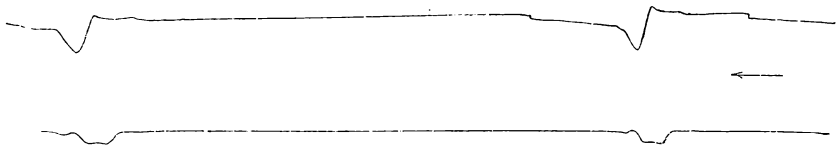

Fig. 5. Schluckmarken der hinteren Rachenwand unten (oben) und oben (unten).

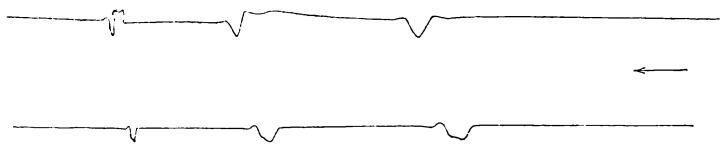

Fig. 6. Schluckmarken der hinteren Rachenwand unten und oben nach Durchschneidung Eines Medius.



Fig. 7. Schluckmarken der hinteren Rachenwand unten (oben) und oben (unten) nach Durchschneidung beider N. laryngei medii.

unteren Theiles (in der Figur oben) geringer wurde. Nun wurde auch der zweite N. laryngeus medius durchschnitten und die Ausschläge blieben beim Schlingact unten ganz aus, Fig. 7, nur der Schlundschnürer zeichnete oft eine kleine Marke nach oben, während sich die Marke des oberen Theiles der hinteren Rachenwand gleich blieb.

©Akademie d. Wissenschaften Wien; download unter www.biologiezentrum.at

Versuch 13. An einem anderen Kaninchen wurden von denselben Stellen bei unversehrtem N. laryngeus medius Schluckmarken geschrieben, Fig. 8. Nach Durchschneidung des N. laryngeus medius auf jener Seite, auf der die Serre-fine befestigt war, wurden noch geringe negative Marken geschrieben, die nach Durchschneidung des zweiten N. laryngeus medius



Fig. 8. Schluckmarken der hinteren Rachenwand unten (oben) und oben (unten).

ganz entfielen. Wurde das periphere Ende des durchschnittenen N. laryngeus medius auf der fixirten Seite gereizt, so wurden Ausschläge nach unten geschrieben, Fig. 9.

Nun wollte ich noch den M. stylopharyngeus vom Processus styloideus ablösen; da jedoch dieser nicht gut freigelegt werden konnte, so ging ich mit der Fingerspitze bis an den gut tastbaren und beweglichen Griffelfortsatz mit möglichster Schonung heran und löste ihn mit dem Fingernagel

Fig. 9. Reizung des peripheren Endes des durchschnittenen N. laryngeus medius. Ausschlag des unteren Pharynxabschnittes nach unten.

von dem Processus jugularis des Hinterhauptbeines ab; nachdem dasselbe auch auf der anderen Seite vorgenommen wurde, konnten beim Schlucken weder oben noch unten Schluckmarken nach unten geschrieben werden und es entstanden bloss geringe Erhebungen der Curve. Dass der Processus styloideus sammt dem Muskelansatz abgelöst und die anderen Gebilde nicht gequetscht waren, konnte bei der gleich darauf vorgenommenen Obduction constatirt werden.

Es wird also durch die graphische Aufnahme bestätigt, dass die Erweiterung des Rachens in seinem unteren Theil nach Durchschneidung des N. laryngeus medius entfällt. Dass die Ausschläge geringer wurden, auch wenn der N. laryngeus medius der anderen Seite ausgeschaltet wurde, hat seinen Grund entweder darin, dass sich eine Seite der Wirkung des anderen M. stylopharyngeus nicht entziehen kann, oder dass Nervenfasern die Mittellinie überschrei-

©Akademie d. Wissenschaften Wien; download unter www.biologiezentrum.at

ten; aus diesem Grunde bekam ich auch noch Ausschläge (Vers. 14), nachdem der N. laryngeus medius dieser Seite durchschnitten war. Dass es der M. stylopharyngeus ist, der die Erweiterung des Rachens bewirkt, geht daraus hervor, dass sie ausbleibt, wenn dieser Muskel von seinem Ansatze abgelöst wird und ebenso geht aus diesen Versuchen hervor, dass nur der untere, in der Höhe der Arytaenoidknorpel sich inserirende Theil des M. stylopharyngeus vom N. laryngeus medius seine motorischen Fasern erhält, und dass der obere Theil nicht vom N. laryngeus medius, sondern vom N. stylopharyngeus versorgt wird.

B. Druckverhältnisse im Kehlkopfe, in der Luftröhre und im unteren Rachenabschnitte während des Schlingactes.

Es lag nahe, anzunehmen, dass die beobachteten Muskelactionen, namentlich die Ausbuchtung der hinteren Rachenwand auf die Druckverhältnisse im Rachen und im Vorhofe des Kehlkopfes wesentlich einzuwirken vermögen; ich habe daher eine Reihe von manometrischen Messungen vorgenommen.

Über die Druckverhältnisse im Rachen und der Luftröhre existiren in der Literatur namentlich folgende Angaben:

Maissiat[1] sagt, es finde während des Schlingactes in der Mundrachenhöhle eine Druckabnahme statt infolge der Vor- und Aufwärtsbewegung des Zungenbeins und des Kehlkopfes.

Guinier[2] gibt an, dass sich eine Saugwirkung seitens des erweiterten und gehobenen Rachens auf den Bissen geltend mache, und dass dieser infolge dessen die Gegend der Epiglottis und des Larynx rasch passirt.

Carlet[3] fand im Rachen und in der Mundhöhle im Beginne des Schlingactes, ja ehe der Bissen die Mundhöhle verlassen hat, eine Druckverminderung und leitete sie von einer Hebung des Gaumensegels ab. Dieser Druckstand bleibt in der Mundhöhle bis zur Beendigung des Schlingactes auf constanter Höhe. Sobald

---

[1] Maissiat, Quel est le mécanisme de la déglutition? Thèse de doctorat. Paris, 1838.

[2] Guinier, Nouvelles recherches expérimentales sur le véritable mécanisme de la déglutition normale. Comptes rendus, 1865, II., p. 267.

[3] Carlet, Sur le mécanisme de la déglutition. Comptes rendus, LXXIX., p. 1013—1014 und LXXXV., p. 295—297.

©Akademie d. Wissenschaften Wien; download unter www.biologiezentrum.at

die vorderen Gaumenbögen passirt sind, bildet die Zunge hier einen hermetischen Schluss, woraus auch folgt, dass die Stimmritze vom Beginn des Schlingactes an, geschlossen ist.

Arloing[1] constatirt, „qu'au moment d'une déglutition il y a 1° refoulement de l'air dans les cavités nasales, puis aspiration brusque, 2° resserrement du pharynx, puis relâchement, 3° dilatation, puis constriction de l'origine de l'oesophage" und sagt, die Druckverminderung im Brustraume während des Schlingactes sei im Stande, „1° au debut, faire sentir ses effets sur le fond du pharynx et concourir à y appeler le bol; 2° en tendaut l'oesophage, fixer la région postéro-inférieure du pharynx pendant que le larynx se porte en avant et en haut, et concourir à dilater le fond de l'arrière-bouche, 3° maintenir plus exactement appliquées les unes contre les autres soit les pièces qui constituent l'entrée du pharynx, soit les cordes vocales."

„L'ampliation du fond du pharynx est une cause qui aide à l'introduction du bol dans l'oesophage. En plaçant une ampoule entre la base de la langue et la face inférieure du voile du palais du cheval, nous avons parfaitement constaté la dépression que signale M. Carlet: elle était la conséquence toute naturelle du refoulement de l'air dans les cavités nasales; mais cette dépression très-faible se confond bientôt avec la dépression pharyngienne."

„La diminution de la pression trachéo-bronchique pouvait s'attribuer à deux causes: à la dilatation de la partie supérieure de la trachée au moment de l'ascension du larynx, ou bien au soulevement de quelque partie des parois thoraciques. La première cause doit être écartée. Il est vrai, que si l'on enregistre l'ascension du larynx, on constate qu'elle coincide avec la chutte de la pression trachéale; mais cette chutte de la pression va en diminuant de bas en haut. De plus, si l'on isole la partie supérieure de la trachée de manière à la laisser en communication avec le pharynx seulement, on observe que la pression y augmente pendant qu'elle diminue du côté de la poitrine. Il faut donc se rattacher à la seconde hypothèse."

---

[1] Arloing, Application de la méthode graphique à l'étude de quelques points de la déglutition. Comptes rendns, 1874, 2. Nov. und 1875, 24. Mai.

©Akademie d. Wissenschaften Wien; download unter www.biologiezentrum.at

Aus einer Reihe von Versuchen, die Kronecker, Falk und Meltzer[1] gemacht haben, geht hervor, dass der Bissen nicht durch peristaltische Bewegung durch den Oesophagus hindurch getrieben wird, sondern dass der Druck in der luftdicht geschlossenen, einem Spritzenraume vergleichbaren Rachenhöhle, deren Stempel Zungenwurzel und Kehlkopf bilden, genügt, um die Schluckmasse in den schlaff zusammengelegten Oesophagus zu verdrängen, während die Constrictoren des Pharynx und das straff gespannte Velum relativ starre Resistenz bieten, dass die Verengerung des Raumes zwischen M. Mylohyoideus und Gaumen den Druck, der durch den Zug der Mm. hyoglossi gesteigert wird, erhöht, so dass flüssige und weiche Speisen durch die ganze Schluckbahn bis in den Magen hinausgespritzt werden, bevor Contractionen der Pharynx- und Oesophagusmuskeln sich geltend machen. Speisereste, die etwa an den Rachenwänden hängen bleiben, werden durch die nachfolgende Zusammenziehung der Pharynxconstrictoren nachgespritzt.

Meltzer hat beim Hunde den M. constrictor medius und inferior durchschnitten und gefunden, dass so operirte Thiere noch gut schlucken, aber nicht nachschlucken können, dass also die peristaltische Bewegung nur beim Hinabschlucken grosser Bissen eine Rolle spielt.

Kronecker und Falk legten ein Manometer durch den Mund auf den Zungengrund unter das Velum und fanden, dass die Marke beim Schlucken anstieg und dann wieder herabging: entsprechend dem Zurückgehen der Zungenwurzel in die ursprüngliche Lage.

---

[1] *a)* Kronecker und Falk, Über den Mechanismus der Schluckbewegung. Du Bois-Reymond's Arch., 1880, S. 296.

b) Meltzer, Über die Vorgänge beim Schlucken. Arch. f. Anat. u. Physiol., 1880, S. 446.

c) Kronecker und Meltzer, Über den Schluckmechanismus und dessen nervöse Hemmungen. Monatsber. d. Akad. d. Wissensch. zu Berlin, 1881, 24. Jänner.

d) Kronecker und Meltzer, Der Schluckmechanismus, seine Erregung und seine Hemmung. Arch. f. Anat. u. Physiol., 1883, Supplem. S. 328—362.

e) H. Kronecker, Die Schluckbewegung. Deutsche med. Wochenschrift, 1884, Nr. 16—24.

©Akademie d. Wissenschaften Wien; download unter www.biologiezentrum.at

Kronecker und Meltzer haben gefunden, „dass, wenn der Ballon (des Manometers) im Oesophaguseingang liegt, die Marke der Curve immer negativ ist, d. h. dass der Ballon an dieser Stelle im Momente des Schluckens anfangs anstatt comprimirt zu werden, sich weiter erschlaffen kann", was sie mit der Thätigkeit der Mm. genio- und thyreohyoidei und der Vor- und Aufwärtsbewegung des Kehlkopfes erklären.

Ich habe den Druck zum Theil im Kehlkopfe und in der Luftröhre und zum Theil im unteren Abschnitte des Rachens gemessen und graphisch aufgenommen. Anfangs kam ein zur bequemeren Application seitlich abgebogenes Glasröhrchen von 4—6*mm* Lichtung in Verwendung, an dessen olivenförmiges Ende ein Säckchen aus einer dünnen Gummimembran oder einem aufgeweichten Vogeldarm mittelst eines Seidenfadens befestigt wurde. Das Glasrohr wurde an mehreren Stellen mit Einschnürungen versehen, damit es sich beim Festbinden nicht verschiebe und herausgleite, und mittelst eines kurzen Gummischlauches mit einer Reihe von Glasröhren in Verbindung gebracht, die miteinander ebenfalls mit Gummischläuchen verbunden waren und mit Wasser gefüllt wurden; die Druckschwankungen wurden mittelst eines Manometers nach Basch auf den Kymographioncylinder übertragen. Da jedoch die Füllung dieses langen Schlauches schwierig und zeitraubend war und insbesondere da die Pendelbewegungen nur schwer vermieden werden konnten, so benützte ich später ein luftgefülltes Glasröhrchen, das mit einer Marey'schen Schreibkapsel in Verbindung gebracht wurde und dessen olivenförmiges, offenes Ende in den zu untersuchenden Raum eingefügt wurde. Stieg der Druck, so zeichnete der Schreibhebel eine Marke nach oben, — nach unten hingegen, wenn Druckabnahme stattfand.

Das Bild, das man von dem Schluckmechanismus und den Druckverhältnissen in der Schluckbahn bekommt, ist beim Leerschlucken reiner und durchsichtiger, als wenn Bissen geschluckt werden, weil bei diesen häufig durch ihre wechselnde Grösse und Form unübersehbare Complicationen eingeführt werden. Es wurde daher vorgezogen, die Versuchsthiere bei diesen Versuchen leer schlucken zu lassen.

©Akademie d. Wissenschaften Wien; download unter www.biologiezentrum.at

Versuch 14. Bei einem Hunde wurde ein N. laryngeus superior herauspräparirt, die tiefe Tracheotomie gemacht und durch eine zweite, höher oben angelegte Öffnung in der Trachea das Glasröhrchen mit mässig gespannter Membran bis zu den Stimmbändern vorgeschoben und fest-

Fig. 10. Schluckmarke, Manometer in der Trachea (knapp unter den Stimmbändern).

gebunden. Durch vorherige Messung von aussen konnte man bestimmen, wie tief das Rohr eingeführt werden soll; übrigens konnte man das Ende des Glasrohres bei geringer Verschiebung desselben durch das Ligamentum conicum durchfühlen. Von dieser Stelle wurde beim Schlingact eine positive Marke mit negativem Vorschlag geschrieben, Fig. 10, und auch nachdem ich das an das Glasrohr befestigte Stück der Luftröhre unter Schonung der Nn. laryngei recurrentes von der vorderen Oesophaguswand abgelöst habe, um den Einfluss der Speiseröhre und einen etwaigen directen Druck auf die Trachea auszuschalten, konnten dieselben Curven geschrieben werden, Fig. 11. Wurde jedoch das Glasrohr zurückgezogen und von den Stimmbändern entfernt, so entfiel der negative Vorschlag und es wurde bloss eine positive Marke geschrieben.

Fig. 11. Schluckmarke, Manometer in der vom Oesophagus abgelösten Trachea (knapp unter den Stimmbändern).

Versuch 15. Bei einem anderen Hunde wurde nach Blosslegung eines oberen Kehlkopfnerven der Oesophagus auf der linken Seite herauspräparirt, um denselben ein starker Seidenfaden herumgeführt und durch eine Öffnung ein offenes, mit der Schreibkapsel verbundenes Glasrohr bis zur

Fig. 12. Schluckmarke. Manometer im Oesophaguseingang in der Höhe der Arytaenoidknorpelspitzen.

Fig. 13. Schluckmarke. Manometer im Oesophagus unterhalb der Spitzen der Arytaenoidknorpel.

Höhe der Arytaenoidknorpel vorgeschoben und festgebunden. Von hier wurde eine negative Schluckmarke mit nachfolgendem positivem Ausschlag in ähnlicher Weise geschrieben, Fig. 12, wie aus der Luftröhre, knapp unter den Stimmbändern; man konnte auch sehen, dass — nachdem das

©Akademie d. Wissenschaften Wien; download unter www.biologiezentrum.at

Thier allmälig Speichel in das Rohr hineingeschluckt hatte — derselbe vorerst aspirirt und dann nach aussen getrieben wurde. Der erhöhte Druck in den Luftkapseln wurde nach jedem Schluckacte durch Öffnen eines Ventils verringert und ausgeglichen. An einer nicht genau bestimmbaren Stelle —

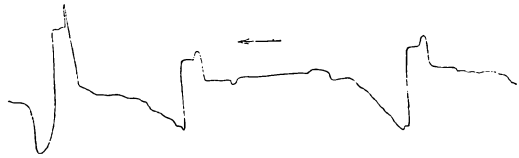

Fig. 14. Schluckmarke. Manometer im Rachen in der Höhe des Zungenbeins.

etwas unterhalb der Spitzen der Arytaenoidknorpel gelang es mitunter ausschliesslich negative Schluckmarken zu bekommen, Fig. 13. Wurde jedoch das Glasrohr höher in den Rachen hinaufgeschoben, so stieg die Curve zuerst an und senkte sich erst nachher. Fig. 14.



Fig. 15. Schluckmarke. Manometer knapp unter den Stimmbändern.

Versuch 16. Ein weiterer Versuch wurde am Kaninchen gemacht, das in derselben Weise präparirt wurde, wie der Hund, nur dass die beiden Nn. laryngei medii blossgelegt und ein dünneres, ebenfalls offenes Glasrohr in Verwendung kam. Dieses wurde durch eine Trachealfistel eingeführt, bis zu den Stimmbändern vorgeschoben und eingebunden. Auch da trat Druckabnahme mit nachfolgender Drucksteigerung auf, Fig. 15 und der negative Ausschlag ging der Erhebung der Curve oft um ein Beträchtliches voraus. Wurde jedoch das Rohr, wenn auch nur ein wenig zurückgezogen, so trat ebenso, wie an allen übrigen Stellen der Trachea, nur positiver Druck auf. Mitunter war aber auch an diesen Stellen ein negativer Vorschlag vorhanden. Dann wurden beide Nn. laryngei medii durchschnitten, und es traten auch knapp unter den Stimmbändern nur positive Schluckmarken auf, während die negativen Vorschläge ausblieben. Fig. 16.



Fig. 16. Schluckmarke. Manometer knapp unter den Stimmbändern, Medii durchschnitten.

Die Grösse der Ausschläge war nicht bei allen Versuchsthieren gleich, wie z. B. Fig. 17 und 18 erstere vor, letztere nach Durchschneidung der Nn. laryngei medii zeigen.

©Akademie d. Wissenschaften Wien; download unter www.biologiezentrum.at

Versuch 17. Um zu ermitteln, warum knapp unter den Stimmbändern negativer Vorschlag vorhanden ist, habe ich vorerst aus der Trachea bei intacten Nerven geschrieben und überall bis zum Ligamentum crico-thyroideum hinauf in der Regel, wenn auch nicht ausnahmslos — ebenso wie im

Fig. 17. Ähnlich wie Fig. 15.

Versuch 16 — positive Marken, Fig. 19, knapp unter den Stimmbändern mit negativem Vorschlag bekommen. Fig. 20. Nun wurde der Recurrens einer später beider Seiten durchschnitten und die negativen Vorschläge traten auch unten in der Trachea constant auf, Fig. 21; sie änderten sich



Fig. 18. Ähnlich wie Fig. 16.

auch nicht, nachdem durch die Schildknorpelplatten eine starke Nadel gestossen wurde, damit der Kehlkopf fixirt werde, sie entfielen jedoch überall, nachdem die Nn. laryngei medii durchschnitten wurden. Fig. 22.



Fig. 19. Schluckmarke. Manometer in der Trachea.



Fig. 20. Schluckmarke. Manometer knapp unter den Stimmbändern.

Es wurde von vielen Forschern angegeben, dass im unteren Theile des Rachens eine Druckabnahme stattfindet und dass diese davon herrühre, dass sich der Oesophagus in der Gegend seines Einganges erweitert, indem er durch die Thätigkeit der Mm. genio- und thyreohyoidei geöffnet wird. Nun ergaben aber die bisherigen Versuche, dass die Druckabnahme im Beginne des Schlingactes von der Contraction des



Fig. 21. Schluckact. Manometer in der Trachea. Durchschneidung des N. laryngeus recurrens.



Fig. 22. Schluckmarke. Manometer in der Trachea recurrens und Mediusdurchschneidung.

unteren Theiles des M. stylopharyngeus herrührt, dass sie in derselben Weise fortbesteht, auch wenn die Vor- und Aufwärtsbewegung des Kehlkopfes unmöglich gemacht wird und dass sie

©Akademie d. Wissenschaften Wien; download unter www.biologiezentrum.at

entfällt, wenn der N. laryngeus medius ausser Function gesetzt wird, auch wenn die Mm. genio- und thyreohyoidei intact bleiben. Der M. stylopharyngeus erweitert demnach den Rachen activ, und bedingt auf diese Weise die Druckabnahme und eine Art Saugbewegung. Es ist auch ausgeschlossen, dass die Druckabnahme etwa von der Schluckathmung, der Inspirationsbewegung des Zwerchfells zu Beginn des Schlingactes herrührt, da ich die Lunge stets ausgeschaltet hatte.

Der negative Druck pflanzt sich aus dem Rachen in die Luftröhre nicht fort, und dementsprechend fand auch Arloing in der Luftröhre nur positiven Druck; nur dann, wenn die Stimmritze nach Durchschneidung des N. laryngeus recurrens offen bleibt, oder wie bei manchen Versuchen durch das hoch hinaufgeschobene Glasrohr mechanisch offen erhalten wird, macht er sich auch da bemerkbar; allerdings entstand nicht selten auch bei intactem N. laryngeus inferior, und auch wenn die Stimmritze nicht auf mechanische Weise offen erhalten wurde, unten in der Luftröhre negativer Druck; doch muss für diese Fälle angenommen werden, dass es entweder normale Schlingacte gibt, bei denen die Glottis offen bleibt, oder, was wahrscheinlicher, dass nicht jeder Schlingact in gleicher Weise zustande kommt und dass er sich manchesmal unvollständig abspielt. Der viel stärkere positive Druck in der Luftröhre hingegen entsteht durch die intensive Luftverdichtung oberhalb der Stimmbänder und durch Ausweichen der letzteren gegen die Luftröhre hin, so dass er sich nicht durch die Luftsäule ununterbrochen vom Rachen in die Trachea fortpflanzt.

Es soll noch bemerkt werden, dass man sich davor hüten muss, zur Auslösung des Schlingactes zu starke elektrische Ströme zu verwenden, weil dann nicht selten Stromschleifen auf das periphere Ende des N. laryngeus medius überspringen; auf diese Weise kann man negative Vorschläge bekommen, auch wenn dieser Nerv durchschnitten ist.

C. Schluckpneumonie als Folge der Durchschneidung des N. laryngeus medius.

Nun wurde die weitere Frage aufgeworfen, ob und welche Bedeutung diese Saugbewegung beim Mechanismus des Schling-

©Akademie d. Wissenschaften Wien; download unter www.biologiezentrum.at

actes in Bezug auf das Hineingelangen von Speisen in den Kehlkopf haben könnte? Wir wissen, dass der Kehlkopf zahlreiche Schutzvorrichtungen gegen das Fehlschlucken besitzt, dass er unter die Zungenwurzel zu liegen kommt, dass die Glottis geschlossen und der Kehldeckel auf den Kehlkopfeingang niedergedrückt wird; es ist ferner bekannt, dass in der Sensibilität ein weiteres Schutzmittel gegeben ist, wodurch Speisen, die dennoch in den Kehlkopf gelangen, reflectorisch durch Hustenstösse herausbefördert werden und dass schliesslich das Athembedürfniss beim Schlucken wesentlich herabgesetzt wird — Longet; ist ja nach Marckwald[1] „die Athemhemmung, die Unterbrechung der Athmung während des Schluckens der wirksamste Schutz gegen die Gefahren des Verschluckens."

Nun ist bei Exner[2] die Thatsache verzeichnet, dass Kaninchen mit doppelseitiger Durchschneidung der Nn. laryngei medii nicht am Leben erhalten werden können. „So angenehm es mich überraschte", sagt Exner, „dass es möglich ist, Thiere mit beiderseitiger Durchschneidung des N. laryngeus superior hinlänglich lange am Leben zu erhalten, so unangenehm war ich davon berührt, dass die beiderseitige Durchschneidung des N. laryngeus medius nicht vertragen wurde." Während namentlich Kaninchen mit doppelseitiger Durchschneidung des N. laryngeus superior monatelang, und auch mit doppelseitiger Durchschneidung des N. laryngeus inferior bis zu sieben Monaten am Leben blieben, „vertrugen die Thiere beiderseitige Durchschneidung dieses Nerven (des N. laryngeus medius) am Pharynx nicht. Von sechs so Operirten erreichte Eines den zehnten Tag, die anderen waren noch früher gestorben. Von fünf Kaninchen, welchen diese Operation einseitig gemacht wurde, erhielt sich Eines 2 Monate, 8 Tage, ein anderes drei Monate."

Dieses Verhalten der Thiere dem schwächsten der Kehlkopfnerven gegenüber war insoferne auffallend, als dieser sich in seiner Function und Ausbreitung im Larynx, soviel bis jetzt bekannt war, mit einem anderen Kehlkopfnerven, dem N. laryn-

---

[1] Marckwald, Über die Ausbreitung und Erregung vom Schluckcentrum auf das Athemcentrum., Zeitschrift f. Biol., XXV., 1., 54.

[2] Exner, l. c.

©Akademie d. Wissenschaften Wien; download unter www.biologiezentrum.at

geus superior theilt, und, wie anzunehmen war, daselbst nicht einmal eine selbständige Arbeit zu verrichten hat. Es wurde daher eine Reihe von Mediusdurchschneidungen vorgenommen, um zu sehen, woran diese Thiere zugrunde gehen.

Versuch 18. Bei einem narkotisirten, mittelgrossen Kaninchen wurden beide Nn. laryngei medii herauspräparirt, und nachdem durch elektrische Reizung die Abhängigkeit des M. crico-thyreoideus von denselben sichergestellt wurde, durchschnitten und die Hautwunde durch eine fortlaufende Naht geschlossen. Das Thier zeigte, nachdem es losgebunden wurde, keine auffälligen Erscheinungen; am nächsten Tage war jedoch leichte Dyspnoe, erhöhte Athemfrequenz und etwas Husten vorhanden. Die Auscultation, die mit einem Sthetoskop vorgenommen wurde, das mittelst eines langen Gummischlauches mit einem Thoraxgürtel in Verbindung war, ergab etwas erhöhte Pulsfrequenz und kleinblasige Rasselgeräusche, die Percussion jedoch keine Veränderungen. — Husten und Rasselgeräusche waren am dritten Tage geringer geworden und verschwanden nach zehn Tagen vollständig, während die Puls- und Athemfrequenz schon am fünften bis sechsten Tage auf die normale Höhe zurückging. Das Thier erholte sich und wurde behufs Nekroskopie nach drei Monaten durch Chloroforminhalation getödtet. Auf das Ergebniss der Section komme ich sogleich zu sprechen.

Fast zur selben Zeit wie das vorige, wurden noch einige Kaninchen in derselben Weise operirt, jedoch keines länger als acht Tage am Leben erhalten. Bei allen wurde unmittelbar nach der Durchschneidung der Nerven das Auftreten hochgradiger Dyspnoe und lauter und langer Exspirationen unter heftiger Bewegung der Nasenflügel beobachtet, während die Inspirationen nicht wesentlich verändert waren. Nach einer halben Stunde etwa wurde das Exspirium freier. Am zweiten Tage bekam die Dyspnoe einen inspiratorischen Charakter, Rasselgeräusche wurden hörbar und es stellte sich Husten ein. Der Puls wurde schon am zweiten bis fünften Tage arythmisch und oft aussetzend und die Thiere gingen, indem die Athemnoth noch bedeutend zunahm, nach drei bis acht Tagen zu Grunde. Die Section dieser Thiere ergab Pleuritis und Pericarditis fibrinosa (haemorrhagica) und croupöse Pneumonie, durch welche die unteren Lungenpartien ganz ausser Function gesetzt wurden; in der Luftröhre und in den Bronchien fibrinöseitrige Massen, zwischen denselben kleine, feste Körperchen, die sich unter dem Mikroskop als Pflanzenfasern erwiesen, die

©Akademie d. Wissenschaften Wien; download unter www.biologiezentrum.at

Schleimhaut stark geröthet und geschwellt, mitunter von Hämorrhagien durchsetzt und im Magen wechselnde Mengen von Nahrung.

Bei der Section des zuerst operirten und drei Monate nach der Operation getödteten Kaninchens wurden am Herzen und an den Lungen keine Veränderungen gefunden; der linke N. laryngeus medius war durchschnitten und am centralen Stumpfe ein Neurom vorhanden; rechts hingegen gingen vom Ramus pharyngeus zwei Nervenfäden ab — bisher wurde stets nur einer gesehen — von denen einer ebenfalls in einem Neurom endigte, also durchschnitten war, während der andere in seiner Continuität nirgends durchtrennt war und sich unter dem Mikroskope als normaler Nerv präsentirte. Dieser Faden scheint das Thier am Leben erhalten zu haben, indem er die Function des ganzen Medius, der also nicht vollständig verloren ging, übernommen hat; wenn auch dies anfangs, nach den Erscheinungen zu schliessen, nicht vollständig gelang, so hat er sich dennoch, da die Störung wahrscheinlich nicht sehr bedeutend war, allmälig gekräftigt und in die Function des ganzen Medius vollständig hineingewachsen.

Auf Grund dieser Durchschneidungsversuche kommt dem N. laryngeus medius eine wesentliche Rolle beim Mechanismus des normalen Schlingactes zu, da er den Organismus vor der Gefahr des Verschluckens schützt, das Hineingelangen der Speisen in den Kehlkopf hindert und das Entstehen einer Schluckpneumonie hintanhält.

Der N. laryngeus medius versorgt den M. crico-thyreoideus und den stylo-pharyngeus mit motorischen Fasern; der erstere wird aber auch vom N. laryngeus superior innervirt, und da Durchschneidung dieses Nerven nicht zu letalem Ausgange führt oder führen muss und der M. crico-thyreoideus sich während des Schlingactes auch nach Durchschneidung des N. laryngeus medius contrahirt, so werden wir — auch wenn angenommen wird, dass das Zusammenwirken des M. crico-thyreoideus und des M. stylopharyngeus ein nothwendiges Postulat für das Zustandekommen des normalen Schlingactes bildet — zu der Annahme gedrängt, dass die Lähmung des M. stylopharyngeus und der Aus-

©Akademie d. Wissenschaften Wien; download unter www.biologiezentrum.at

fall der Excavation im unteren Theile des Rachens die Ursache des Verschluckens ist.

Während der Bissen aus der Mundhöhle durch den erhöhten Druck weiter befördert wird, erweitert sich der Rachen activ in der Höhe des Kehlkopfes hinter dem Eingange desselben; dem Bissen wird Platz geschaffen und der Weg nach hinten unten gewiesen, so dass er durch die Druckabnahme vom Larynx abgelenkt und gegen den Eingang des Oesophagus angesaugt wird. Diese Function des M. stylopharyngeus, die Ansaugung, ist nebst den anderen, mehrfach erwähnten wesentlichen Momenten auch ein wesentlicher Factor beim Zustandekommen des normalen Schlingactes und eine weitere Schutzvorrichtung vor der Gefahr des Verschluckens, denn es leuchtet ein, dass diese Aspiration auch auf den Inhalt des Kehlkopfes wirken muss, so dass kurz ehe dieser geschlossen wird, oder falls ihn die Epiglottis nicht ganz verschliesst, der gasförmige und flüssige Inhalt desselben nach oben getrieben wird und durch diese seine Bewegung das Eindringen von Fremdkörpern verhindert.

Wie wir sahen, fanden auch Andere am Eingange des Oesophagus eine Druckabnahme, und Kronecker und Meltzer[1] erwähnen sie ausdrücklich; aber sie betrachten diese Druckverminderung, die sie von der Contraction der Mm. genio- und thyreohyoidei ableiten, für Nebenvorgänge und für unwesentlich beim Mechanismus des Schlingactes; „derartige Nebenvorgänge", sagen sie, „haben einige Physiologen. als wesentliche Hilfsmittel des Schluckvorganges angesehen."

Es soll nicht gesagt werden, dass die fortbewegende Kraft, wie dies die Alten annahmen, bloss in einer Aspiration des Bissens zu sehen ist und dass der Bissen auch ohne den positiven Druck, der sich von der Mundhöhle aus fortpflanzt, in den Magen gelangen kann. Aber man muss nach dem, was wir gesehen, annehmen, dass die Druckabnahme ansaugend auf den Bissen wirkt, dass sie sich mit der Druckzunahme im Munde in einer für die Fortbewegung der Schluckmasse günstigen Weise combinirt, dass die active Erweiterung im unteren Theile des Rachens den Bissen vom Kehl-

[1] Kronecker und Meltzer, l. c.

©Akademie d. Wissenschaften Wien; download unter www.biologiezentrum.at

kopfeingange ablenkt und dadurch im Vereine mit den übrigen Schutzvorrichtungen die Entstehung der Schluckpneumonie verhütet.

Ob beim Menschen ein analoges Verhalten stattfindet, und die dem Medius analogen Fasern ebenfalls den unteren Abschnitt des M. stylopharyngeus versorgen, soll jetzt dahingestellt bleiben.

III. Das retropharyngeale Zellgewebe und sein Verhalten während des Schlingactes.

Hinter dem Rachen, zwischen diesem und der vorderen Wirbelsäulenwand ist ein sehr lockeres Bindegewebe vorhanden. „Der in diesen Raum eingeführte Finger kann sich bequem (beim Menschen) in einer gewissen Breite oben hinauf bis zur Basis cranii, unten bis zur Brust hin bewegen; unter dem Ringknorpel wird der Spaltraum mit dem Oesophagus schmäler und umgibt hier das genannte Organ, er wird also circulär, aber auch hier ist die freieste Bewegung gegen die Wirbelsäule hin.. Der Raum geht direct in das hintere Mediastinum über.. Gegen den Gefässspalt ist er seitlich ziemlich fest geschlossen.“ — König.[1] Dieser uns hauptsächlich durch seine chirurgische Bedeutung wohlbekannte Raum wird durch die vorstehenden Untersuchungen physiologisch verständlich. Bekanntlich entstehen da häufig Abscesse, oft von grossem Umfange, die sich mit Leichtigkeit nach unten durch das weitmaschige Gewebe hindurch in den Brustraum senken; es ist daher nicht zu verwundern, dass sich die hintere Rachenwand an dieser Stelle beim Schlucken und bei der Contraction des M. stylopharyngeus bedeutend ausbuchten kann und eine förmliche Mulde entsteht, deren tiefste Stelle beim Kaninchen 3—5 *mm* betragen kann.

Das Gewebe ist da so locker gefügt, dass man Flüssigkeiten schon unter geringem Druck mit Leichtigkeit injiciren und an dieser Stelle einen förmlichen Sack erzeugen kann.

Es konnten bei einem frisch getödteten Kaninchen zwei Pravaz'sche Spritzen einer Lösung von Berlinerblau durch die hintere Rachenwand in das Zellgewebe leicht injicirt werden, so

[1] König, Lehrbuch der speciellen Chirurgie.

©Akademie d. Wissenschaften Wien; download unter www.biologiezentrum.at

dass eine dunkelblaue Vorwölbung entstand, die sich beiderseits vom Kehlkopfe 0·5 *cm* weit cylindrisch vorbuchtete, den unteren Theil des Rachens und den oberen des Oesophagus bedeutend von der Wirbelsäule abhob und den grössten Durchmesser in der Höhe der Arytaenoidknorpel an jener Stelle erreichte, an der sich die hintere Rachenwand im unteren Theile während des Schlingactes excavirt. Nach oben reichte sie bis an die Schädelbasis, nach unten verschmälerte sie sich in der Höhe des 2.—3. Luftröhrenknorpels, wurde dann wieder weiter und endigte mit flach abgerundeter Begrenzung in der Höhe des 5.—6. Trachealknorpels. Das durch die Injection entfaltete Gewebe bedeckte beiderseits symmetrisch die inneren Partien der prävertebralen langen Halsmuskeln.

Dieses lockere Gewebe, welches grössere oder geringere Mengen Serums enthält, das leicht seinen Platz wechselt, bläht sich immer in derselben Weise und in derselben Ausbreitung auf und wird unter grossem Druck ein grosses Quantum injicirt, so nimmt der sagittale Durchmesser der aufgeblähten Partien durchwegs bedeutend zu, während eine Ausbreitung nach der Peripherie hin wegen der Begrenzung durch derberes Bindegewebe, nicht stattfindet.

Schneidet man diese gallertartig zitternde Vorwölbung ein, so entleert sich nur wenig von der injicirten Flüssigkeit und nur, wenn man in verschiedenen Richtungen und in verschiedener Tiefe Einschnitte macht, sickert die Flüssigkeit mehr oder minder vollständig aus. In derselben Weise liess sich dieses lockere Gewebe beim Hunde durch Injection von Flüssigkeiten aufblähen und auch beim Menschen — wir machten Injectionen bei Kindern, die kurze Zeit nach der Geburt gestorben sind — entfaltete sich dieses Bindegewebe in derselben Weise, wie beim Hunde und Kaninchen.

Bei einem Kaninchen habe ich nach solchen Injectionen in der linken Achselhöhle Lymphgefässchen vorgefunden, die mit Berlinerblau gefüllt waren, und bei einem anderen nebst blau injicirten Lymphgefässen auch kleine Lymphdrüsen von den Glandulae cervicales profundae inferiores (Henle). Auch bei einem Hunde führten rechts und links blaue Lymphgefässe zu ebenfalls blau injicirten, den Glan-

©Akademie d. Wissenschaften Wien; download unter www.biologiezentrum.at

dulae cervicales profundae superiores angehörenden, linsengrossen Drüsen, die herausgeschnitten, gehärtet und geschnitten wurden und bei der mikroskopischen Untersuchung typische Injection der Lymphwege bis in die Marksubstanz hinein ergaben.

Man hätte daran denken können, dass es sich um einen mit Endothel ausgekleideten Lymphsack handelt, namentlich da sich Lymphgefässe und Lymphdrüsen injiciren liessen. Es wurde daher eine Leimlösung präparirt: Gelatineplatten in warmem Wasser aufgeweicht, nach $^1/_4$ Stunde im Wasserbade verflüssigt, warm filtrirt und nach der Angabe von Ranvier[1] mit einer Lapislösung gemischt: „Les injections se font... avec un mélange d'une solution de gelatine dans l'eau distillée et d'une solution de nitrate d'argent:

solution concentrée de gelatine ..2,3 ou 4 p.,
solution de nitrate d'argent 1 pour 100. 1 p."

Von dieser flüssigen (warmen) Gelatine-Lapismischung wurden etwa zwei Pravaz'sche Spritzen hinter den Pharynx eines frisch getödteten, vorher zu anderen Versuchen verwendeten Kaninchens injicirt, die Weichtheile, nachdem die Masse starr geworden, von der Wirbelsäule abgelöst, behufs Reduction des salpetersauren Silbers in einer sehr verdünnten Essigsäurelösung der Einwirkung der Sonne ausgesetzt und nach 24 Stunden untersucht. Weder an diesen Präparaten, noch an entsprechend gehärteten Schnitten war jedoch eine Endothelzeichnung zu sehen.

Dieses Gewebe hinter dem Pharynx und Oesophagus gestattet vermöge seines lockeren Gefüges und seines lymphatischen Inhaltes eine Vorwärtsbewegung, eine Entfernung der genannten Gebilde von der Wirbelsäule und eine Annäherung an dieselbe, so dass die hintere Rachenwand namentlich da, wo das Bindegewebe am lockersten gefügt ist und sich das untere Ende des M. stylopharyngeus inserirt, leicht nach hinten und aussen ausweichen kann.

---

[1] Ranvier, Traité technique d'Histologie. Paris, 1875.

©Akademie d. Wissenschaften Wien; download unter www.biologiezentrum.at

Nach den beschriebenen Versuchen muss demnach der Mechanismus des Schlingactes in folgender Weise dargestellt werden:

Die Schluckmasse wird, nachdem ihr der Weg nach vorne durch Andrücken der Zungenspitze an den Gaumen abgesperrt wird, durch die Thätigkeit der Mm. mylohyoidei unter hohem Druck nach hinten verdrängt, der weiche Gaumen gehoben, durch die combinirte Bewegung des M. levator palati mollis und des M. palato-pharyngeus an die infolge der Contraction des M. constrictor pharyngis superior nach vorne vorspringende hintere Rachenwand angedrückt und der Nasenrachenraum luftdicht vom Schluckcanal abgesperrt. Der Kehlkopf wird nach vorne und oben gehoben, die Zunge durch die Thätigkeit der Mm. hyoglossi nach hinten unten gezogen, infolge dessen der untere Theil der Epiglottis auf den Kehlkopfeingang niedergedrückt, während überdies der Bissen den Rand des Kehldeckels nach unten drängt und der Kehlkopfeingang jedenfalls ohne bedeutende active Betheiligung der Mm. thyreo- und aryepiglottici verschlossen. Die Adductoren des Kehlkopfes, die Mm. cricothyreoidei mit inbegriffen treten in Function, die Glottis wird geschlossen und die Spitzen der Cartilagines arytaenoideae nach vorne geneigt; vorher schon wird die hintere Rachenwand durch die Thätigkeit der Mm. stylo-pharyngei, die oben vom N. stylopharyngeus und unten beim Hunde und Kaninchen vom N. laryngeus medius versorgt werden, nicht nur oben, sondern namentlich auch unten, in der Höhe der Arytaenoidknorpel nach hinten aussen gegen das lockere retropharyngeale Gewebe hin ausgebuchtet, und dem Bissen, der unter grossem Druck aus der Mundhöhle nach hinten geschleudert wird, unter Mithilfe der Saugbewegung des Rachens, der Weg hinter dem Vestibulum laryngis gegen den Oesophaguseingang gewiesen, während gleichzeitig ein etwaiger mangelhafter Verschluss des Kehlkopfeinganges durch die Aspiration und die Entfernung des Inhaltes aus demselben unschädlich gemacht wird. Diese Druckverminderung, der die Ablenkung des Bissens vom Kehlkopfe nach hinten zum Theile zu verdanken ist, trägt nebst den anderen Schutzvorrichtungen, wie Verschluss des Kehlkopfeinganges, der Glottis, Sensibilität der Kehlkopfschleimhaut und Unterbrechung der

©Akademie d. Wissenschaften Wien; download unter www.biologiezentrum.at

Athmung während des Schlingactes wesentlich dazu bei, den Organismus vor den Gefahren des Verschluckens zu schützen. Hierauf folgt dann die peristaltische Bewegung des Pharynx, durch welche zurückbleibende Speisereste in den Magen befördert werden.

In dieser Weise erklärt sich auch die auffallende Thatsache, dass die Durchschneidung jener beiden unscheinbaren Nn. laryngei medii eine tödtliche Verletzung bildet, eine schwerere als die Durchtrennung der übrigen vier Kehlkopfnerven, eine Thatsache, zu deren Erklärung auf Vorschlag von Prof. Sigm. Exner die vorstehenden Untersuchungen unternommen wurden. Sie haben mich freilich in viel weitere Gebiete geleitet, als ursprünglich erwartet werden konnte.

Zum Schlusse spreche ich meinen innigsten Dank Herrn Prof. Exner für das überaus freundliche und wohlwollende Entgegenkommen aus, mit dem er mir sein Institut zugänglich machte und für das Interesse, mit dem er die Versuche verfolgte, und danke ich noch ganz besonders dem Assistenten, Herrn Dr. A. Kreidl, der mir mit grosser Freundlichkeit und Bereitwilligkeit bei den oft sehr zeitraubenden, mühsamen und ermüdenden Versuchen assistirte.

Inhalt.

Seite

I. Verhalten des Kehldeckels während des Schlingactes 361
II. Verhalten der Arytaenoidknorpel und des unteren Rachenabschnittes während des Schlingactes 376
A. Ergebnisse der Nervendurchschneidungen . 378
B. Druckverhältnisse im Kehlkopfe, in der Luftröhre und in dem unteren Rachenabschnitte während des Schlingactes . 388
C. Schluckpneumonie als Folge der Durchschneidung des N. laryngeus medius . . 395
III. Das retropharyngeale Zellgewebe und sein Verhalten während des Schlingactes 400